

UNIVERSIDAD DE MURCIA

ESCUELA INTERNACIONAL DE DOCTORADO

Estudio de perforantes del tronco tibio-peroneo con aplicaciones quiméricas

Dña. Verónica Izquierdo Santiago

2016



TESIS DOCTORAL

ESTUDIO DE PERFORANTES DEL TRONCO TIBIO-PERONEO CON APLICACIONES QUIMÉRICAS

PRESENTADO POR:

Verónica Izquierdo Santiago

“ Esta tesis doctoral está sometida a procesos de protección o transferencia de tecnología o de conocimiento, por lo que los siguientes contenidos están inhibidos en la publicación en los repositorios institucionales.
Autorizado por la Comisión General de Doctorado de la Universidad de Murcia con fecha 20 de Junio de 2016.”

ESCUELA INTERNACIONAL DE DOCTORADO
UNIVERSIDAD DE MURCIA

Directores:
Dr. Francisco Martínez Martínez
Prof. Dr. Matilde Moreno Cascales

Gracias de corazón a mis directores de tesis Francisco Martínez Martínez y Matilde Moreno Cascales. Gracias por vuestra paciencia y apoyo en estos años. Por guiarme y motivarme cuando más lo necesitaba. Gracias por ayudarme a alcanzar esta objetivo, sin vosotros no hubiese sido posible. Ha sido un privilegio trabajar a vuestro lado.
Gracias a todo el personal de la sala de disección, Pepe, Quique, Santi… Han sido muchos años, muchas horas de trabajo y siempre me habéis atendido con cariño, con una sonrisa, con disposición constante para hacerme las cosas más fáciles. Gracias a los tres.
Gracias a mis residentes pequeños, ahora ya no tan pequeños, Alex, Carlos, Susy y Ginés porque sus ganas por aprender cosas nuevas siempre me han motivado a seguir avanzando.
Gracias a Llanos, mi compañera de batalla, por acompañarme en esos inicios tan duros pero necesarios y que nunca olvidaremos…
Gracias a mis murcianos de adopción preferidos, Ángela y Álvaro, por sus buenos consejos en los momentos clave y por estar ahí….siempre. Un trocito de mi corazón quedó en Murcia con vosotros. Gracias chicos.

Gracias a mi padre, mi referente, mi guía. Orgullosa y feliz de poder seguir tus pasos y continuar caminando a tu lado.
Gracias a mi madre, mi hermana Irene, mi abuela Manuela y mi tía Santi, mi familia, mi todo. Sobran palabras para describir todo ese amor incondicional que me regalan cada día.

Y por último, agradecer de corazón a todas esas personas, compañeros, profesores, amigos, pacientes... que de manera consciente o inconsciente, colaboran diariamente en mantener viva en mi esa ilusión y ganas de mejorar y evolucionar personal y profesionalmente.

A todos, sinceramente GRACIAS.

ÍNDICE

Introducción

- Historia y evolución de los colgajos pág. 8
- Bases anatómicas. Microcirculación del integumento pág. 11
- Concepto de colgajo de perforante pág. 16
- Transposición de los colgajos pág. 19
- Colgajo quimérico pág. 24
- Anatomía vascular del tronco tibio-peroneo pág. 27

Justificación del estudio pág. 33

Hipótesis y Objetivos pág. 37

Material y método pág. 39

Resultados pág. 64

Discusión pág. 91

Conclusiones pág. 99

Referencias bibliográficas pág. 101

INTRODUCCIÓN

Introducción.

Historia y evolución de los colgajos.

Se define colgajo como un segmento de tejido que se separa de su lecho original quedando unido a él mediante una zona llamada pedículo, por la que se nutre. Puede movilizarse para cubrir defectos o complementar reparaciones[1]. Por lo tanto, característicamente un colgajo va a incluir su propia vascularización.

En función de dicha vascularización existen muchos tipos de colgajos.

Hasta la primera mitad del siglo XX los colgajos empleados eran colgajos cutáneos locales de vascularización aleatoria, es decir, no están basados en ningún sistema arteriovenoso conocido. Estos colgajos suelen estar compuestos por piel y tejido celular subcutáneo, y su viabilidad depende fundamentalmente de la relación longitud/base, que no debe sobrepasar 2/1, lo cual limita considerablemente su aplicación clínica. (Figuras 1 y 2).

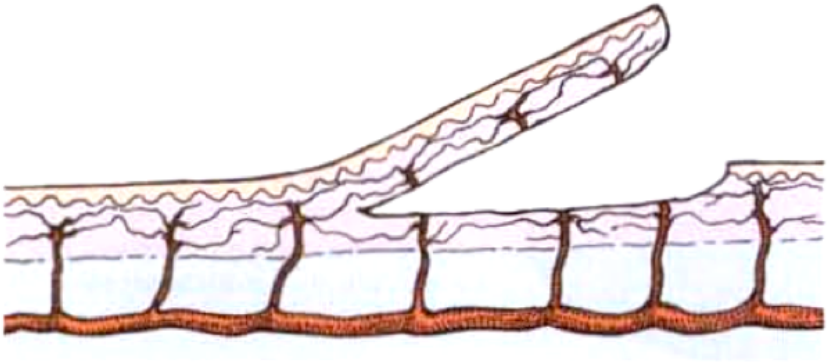

Fig 1. Colgajo de vascularización aleatoria o randomizado, incluye solo piel y tejido celular subcutáneo.



Fig. 2: Colgajo cutáneo local

Posteriormente, a finales de los sesenta y principios de los setenta, se empezaron a usar colgajos basados en las arterias que viajan a través del tejido subcutáneo siguiendo el eje axial de la piel. Estos colgajos suelen estar compuestos por piel y tejido celular subcutáneo que engloba el pedículo, y se denominan colgajos axiales. (Figura 3)

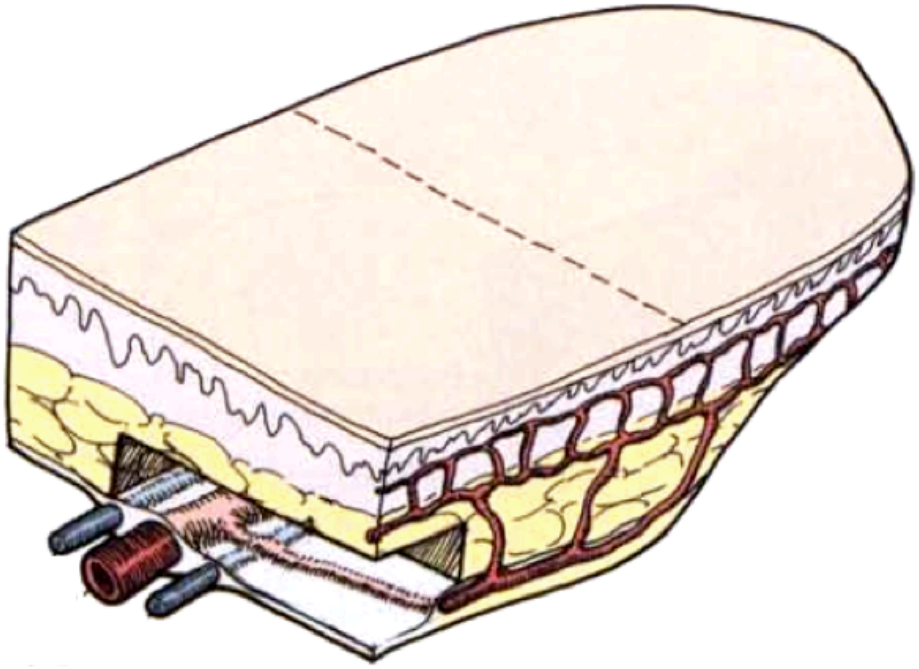

Fig 3. Colgajo de vascularización axial [2]

Los primeros en ser descritos fueron el colgajo deltopectoral de Bakamjian[2] en 1968 y el colgajo inguinal de Mc Gregor[3,4] en 1972. (Figuras 4 a 6)

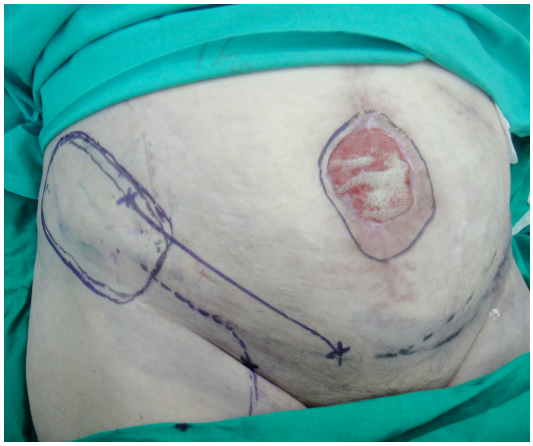

Fig 4. Diseño colgajo inguinal



Fig 5. Disección colgajo inguinal



Fig 6. Colgajo inguinal de Mc Gregor para reconstrucción abdominal.

A finales de la década de los setenta y principios de los ochenta, comenzaron a popularizarse otro tipo de colgajos que incluían piel y músculo, los colgajos músculocutaneos (Figura 7). Para ello fueron muy importantes los estudios anatómicos de la vascularización de los músculos y su clasificación realizada por Mathes y Nahai [5,6], así como la descripción de Orticochea[7] en 1972 de que los vasos sanguíneos cruzaban la barrera entre el músculo y la piel subyacente para conferirle a ésta mayor viabilidad.

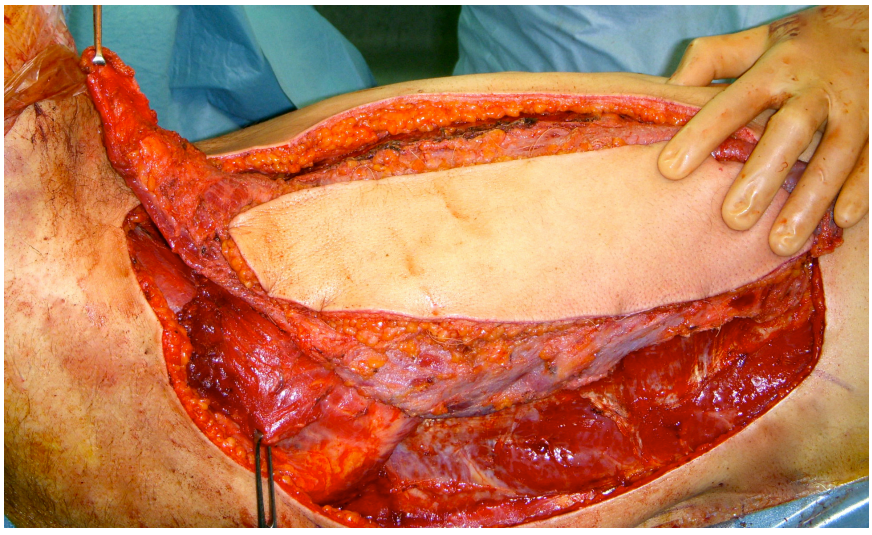

Fig 7.Colgajo musculocutáneo de dorsal ancho

En 1981 Ponten describió los colgajos fasciocutáneos ya que comprobó que incluyendo la fascia en el colgajo se mejoraba la viabilidad del mismo[8]. Por tanto se define colgajo fasciocutáneo a aquel que incluye piel, tejido celular subcutáneo y fascia profunda, y cuyo aporte y drenaje sanguíneos están basados en un sistema arteriovenoso conocido que discurre por las inmediaciones de la fascia profunda[9].

Durante esta época y debido a todos estos últimos avances en la teoría de los colgajos se comenzó una búsqueda para entender la vascularización de la fascia y su relación con la piel, y para ello se retomaron hallazgos que ya cien años antes habían sido descritos por varios anatomistas.

Bases anatómicas. Microcirculación del integumento

Según Cormack y Lamberty[10] la vascularización de la piel está organizada en cinco plexos vasculares: subepidérmico, dérmico, subdérmico, subcutáneo y fascial. Todos ellos se encuentran interconectados entre sí en los planos vertical y horizontal creando una red vascular. (Fig.8)

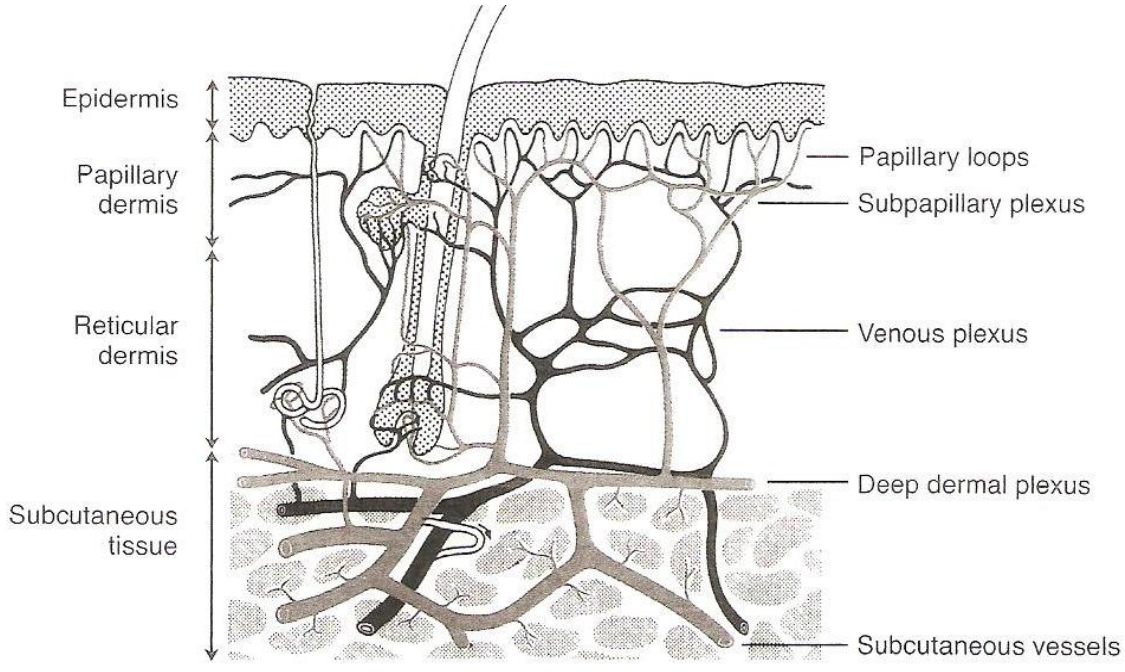

Fig.8: Plexos vasculares de la piel. Comarck y Lamberty[10]

Numerosas vasos arteriales llegan a irrigar este plexo perforando la fascia, procedentes de los troncos principales. Estos vasos se denominan perforantes, y se clasifican según su recorrido antes de llegar a la piel.

La clasificación más completa es la de Nakajima[11], que describe seis tipos distintos (Figura 9).

- El tipo A es la cutánea directa de una rama muscular (porque se divide antes de entrar al músculo).
- El tipo B es la perforante septocutánea que da una rama que atraviesa la fascia muscular.
- El tipo C es la cutánea directa.
- El tipo D es la musculocutánea.
- El tipo E es la septocutánea directa.
- El tipo F corresponde a una perforante cutánea de una rama muscular (atraviesa la fascia muscular).

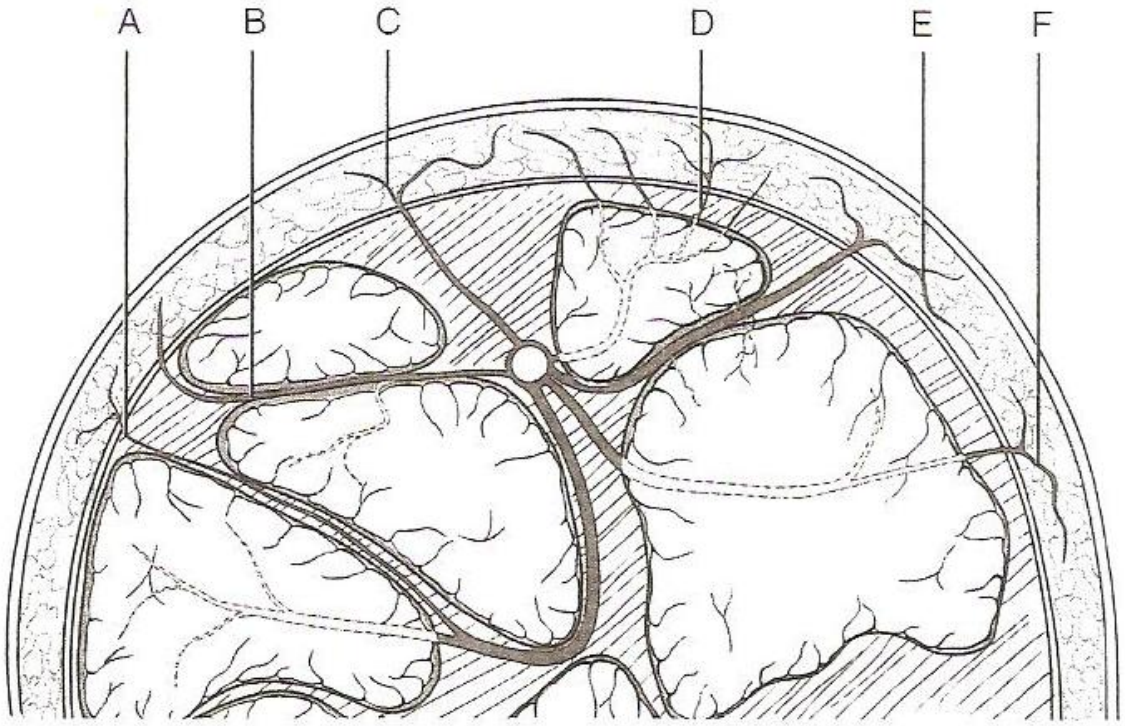

Fig.9: Clasificación de perforantes de Nakajima[11], 1987.

Para simplificar todo esto se suele hablar de perforantes directas cuando sólo van a perforar fascia, o indirectas cuando perforan alguna otra estructura antes de llegar a ésta, por ejemplo, músculo.

Los colgajos fasciocutáneos y miocutáneos basados en perforantes que llegan a la piel, comenzaron a estudiarse a finales del siglo pasado[12-17]. Fueron los trabajos de Koshima y Soeda[13] y los de Kroll y Rosenfield[14] los que introdujeron un nuevo concepto de colgajo quirúrgico. Definieron la posibilidad de utilizar la piel, tejido celular subcutáneo y fascia, basado en una perforante y sin necesidad de sacrificar el músculo.

Para comprender las bases anatómicas de los colgajos de perforantes fueron muy importantes los trabajos de Taylor[18,19], el cual basándose en los estudios previos de vascularizacion arterial de la piel de Salmon y Manchot [20-22], definió territorios vasculares concretos o angiosomas.

Estos estudios abrieron nuevas perspectivas para el diseño de colgajos.

Se define angiosoma como una unidad de tejido tridimensional con vascularización propia y específica, por medio de una arteria nutriente y una vena acompañante[18].

Se describió así inicialmente un mapa corporal con 40 territorios vasculares diferentes. (Fig. 10). Dentro de cada territorio vascular podemos encontrar perforantes que dependen de esta arteria principal, y basándonos en ellas podremos diseñar colgajos de perforante como veremos más adelante.

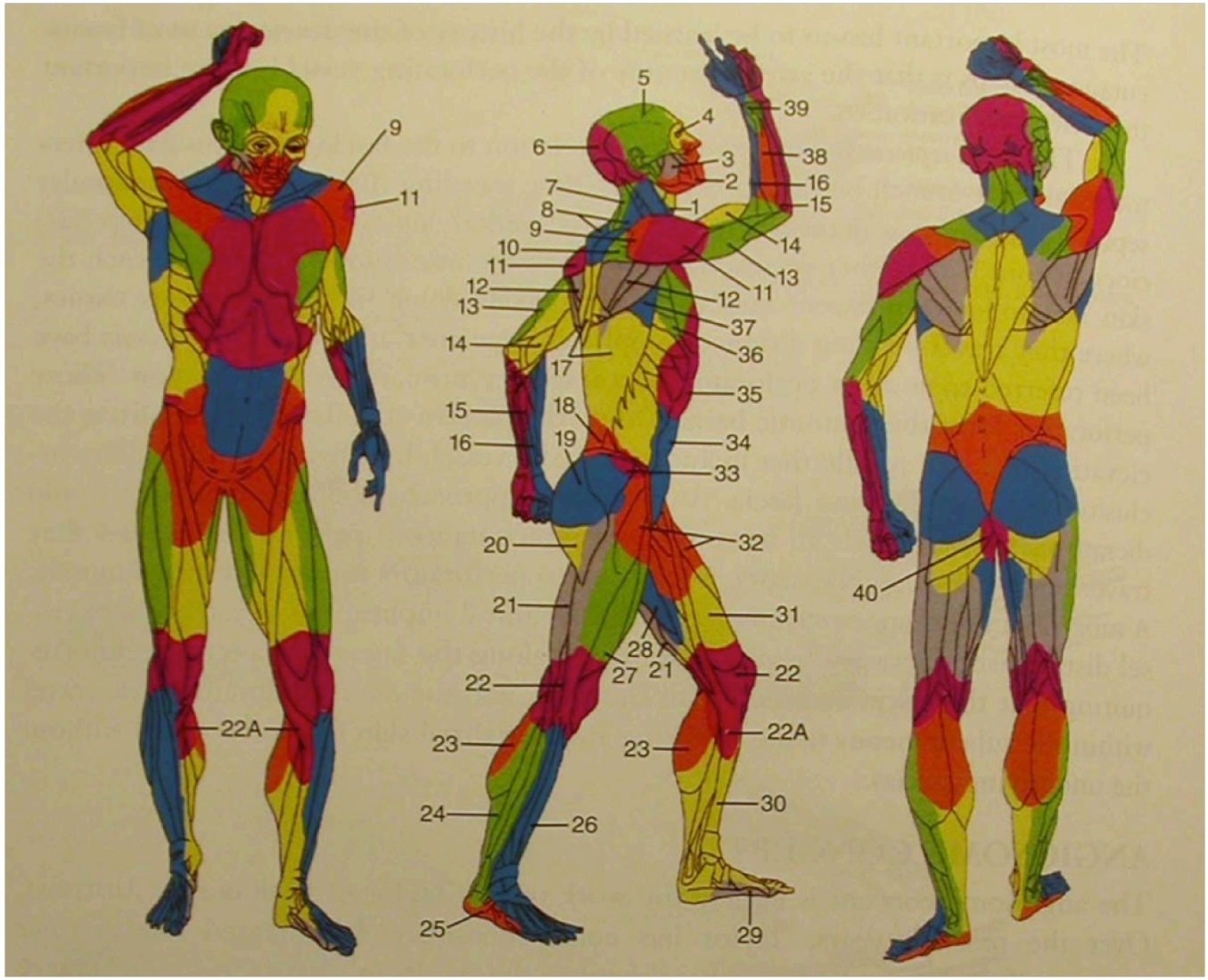

Fig 10. Mapa corporal de angiosomas. Taylor[18] ,1987. Territorios vasculares numerados en función del vaso principal que irriga las perforantes de cada zona. 1: Tiroidea; 2: facial; 3: bucal maxilar interna; 4: oftálmica; 5: temporal superficial; 6: occipital; 7: cervical profunda; 8: cervical transversa; 9: acromiotorácica; 10: supraescapular; 11: circunfleja humeral posterior; 12: circunfleja escapular; 13: braquial profunda; 14: braquial; 15: cubital; 16: radial; 17: intercostales posteriores; 18: lumbar; 19: glutea superior; 20: glutea inferior; 21: femoral profunda; 22: poplítea; 22ª: safena genicular descendente; 23: sural; 24: peronea; 25: plantar lateral; 26: tibial anterior; 27: circinfleja femoral lateral; 28: adductor profunda; 29: plantar medial; 30: tibial posterior; 31: femoral superficial; 32: femoral común; 33: circunfleja iliaca profunda; 34: epigástrica inferior profunda; 35: torácica interna; 36: torácica lateral; 37: toracodorsal; 38: interósea posterior; 39: interósea anterior; 40: pudenda interna.

Posteriormente en 2009 Saint y Col[23] introdujeron el término de perforosoma, el cual está definido como la unidad de tejido suplida por cada perforante (Fig. 11). Este concepto es la base anatómica de colgajos "free style" descritos por Wei y Mardini en 2004.

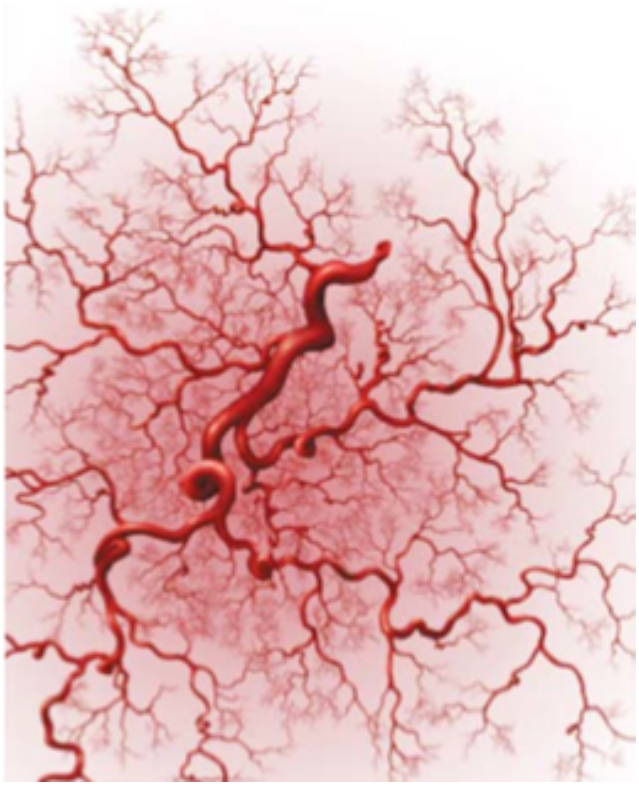

Fig 11. Representación de un perforosoma, Saint y Col[23]

Concepto de colgajo de perforante

Ahora podemos entender que los colgajos de perforante son aquellos colgajos cuyo aporte y drenaje sanguíneo está basado en vasos perforantes[24].

La ventaja de estos colgajos con respecto a los tradicionales colgajos musculocutáneos radica en cuatro puntos principales: 1) menor morbilidad en la zona donante; 2) preservación del músculo; 3) versatilidad en el diseño; 4) mejor recuperación postoperatoria[25].

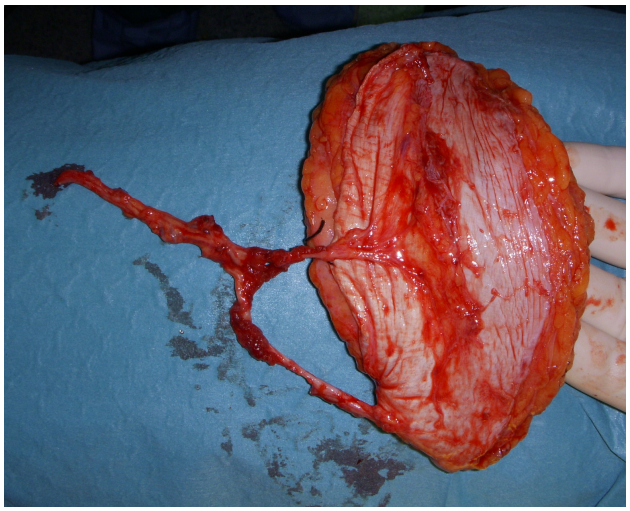

Fig 12. Colgajo fasciocutáneo de perforante libre

Existe un número finito de colgajos de perforante en el cuerpo humano y estan basados en el nombre de sus arterias principales y en los territorios vasculares descritos por Taylor y Palmer. La nomenclatura de los angiosomas por tanto, nos proporciona una base excelente para la clasificación de los colgajos de perforante[25,26]. (Figuras 13 y 14).

Source Artery	Major Muscles Supplied	Angiosome	Perforator Flap
Transverse cervical a.	Trapezius Rhomboids	8. Transverse cervical	TCAP
Thoracoacromial a.	Pectoralis major Deltoid Pectoralis minor	9. Acromiothoracic	TAAP
Suprascapular a.	Infraspinatus Supraspinatus	10. Suprascapular	SSAP
Posterior circumflex humeral a.	Deltoid	11. Posterior circumflex humeral	PCHAP
Circumflex scapular a.	Fasciocutaneous	12. Circumflex scapular	CSAP
Profunda brachii a.	Triceps brachii Deltoid Brachioradialis	13. Profunda brachii	PBAP
Brachial a.	Biceps brachii	14. Brachial	BAP
Ulnar a.	Flexor carpi ulnaris	15. Ulnar	UAP
Radial a.	Fasciocutaneous	16. Radial	RAP
Posterior intercostal a.	Intercostals Latissimus dorsi Serratus anterior Gluteus maximus Erector spinae Multifidus	17. Posterior intercostals	PIAP-n
Lumbar a.	Transversus abdominis External oblique Quadratus lumborum Erector spinae	18. Lumbar	LAP-n
Superior gluteal a.	Gluteus maximus Gluteus medius Gluteus minimus Piriformis	19. Superior gluteal	SGAP
Inferior gluteal a.	Gluteus maximus Gluteus medius Gluteus minimus	20. Inferior gluteal	IGAP
Profunda femoris a.	Biceps femoris Adductor magnus Adductor longus Adductor brevis Gracilis	21. Profunda femoris	PFAP
Popliteal a.	Soleus	22. Popliteal	PAP
Descending genicular a.	Vastus medialis Adductor magnus	22a. Descending genicular (saphenous)	DGAP
Medial sural a.	Medial head of gastrocnemius	23. Sural	MSAP
Lateral sural a.	Lateral head of gastrocnemius		LSAP
Peroneal a.	Extensor hallucis longus Flexor hallucis longus Peroneus tertius Soleus Tibialis posterior	24. Peroneal	PNAP
Lateral plantar a.	Abductor digiti minimi	25. Lateral plantar	LPAP
Anterior tibial a.	Tibialis anterior Extensor digitorum longus Extensor hallucis Peroneus tertius	26. Anterior tibial	ATAP
Lateral circumflex femoral a.	Tensor fascia lata Vastus lateralis	27. Lateral circumflex femoral	LCFAP

Fig 13. Tabla de colgajos de perforante potenciales en el cuerpo basándonos en la Clasificación de angiosomas de Taylor y Palmer[18]

Source Artery	Major Muscles Supplied	Angiosome	Perforator Flap
Adductor branch of profunda femoris a.	Adductor longus Gracilis Adductor brevis Adductor magnus	28. Adductor (profunda)	PFAP
Medial plantar a.	Abductor hallucis Flexor digitorum brevis	29. Medial plantar	MPAP
Posterior tibial a.	Tibialis posterior Soleus Flexor digitorum longus	30. Posterior tibial	PTAP
Superficial femoral a.	Adductor longus Adductor magnus Adductor brevis Gracilis Vastus medialis	31. Superficial femoral	SFAP
Common femoral a.	Sartorius Vastus medialis Rectus femoris Adductor longus	32. Common femoral	CFAP
Deep circumflex iliac	Transversus abdominis Internal oblique Iliacus	33. Deep circumflex iliac	DCIAP
Deep inferior epigastric a.	Rectus abdominis	34. Deep inferior epigastric	DIEAP
Internal thoracic a.	Pectoralis major	35. Internal thoracic	ITAP
Lateral thoracic a.	Serratus anterior Pectoralis major Pectoralis minor Subscapularis	36. Lateral thoracic	LTAP
Thoracodorsal a.	Latissimus dorsi	37. Thoracodorsal	TAP
Posterior interosseous a.	Supinator Abductor pollicis longus Extensor pollicis brevis Extensor pollicis longus Extensor indicis	38. Posterior interosseous	PIOAP
Anterior interosseous a.	Flexor digitorum profundus Supinator Pronator quadratus	39. Anterior interosseous	AIAP
Internal pudendal a.	Gluteus maximus	40. Internal pudendal	IPAP

Fig 14. Continuación de la tabla representada en la figura 9.

Los colgajos "free style" definidos por Wei y Mardini en 2004 son una variación de los colgajos de perforante, y se basan en el concepto de perforosoma. Introducen la posibilidad de diseñar colgajos de cualquier parte del cuerpo basado en cualquier perforante que encontremos que presente un calibre razonable.

Los colgajos de perforante significaron el comienzo de una nueva era reconstructiva y se han publicado multitud de trabajos para describir colgajos de perforante de todas las localizaciones del cuerpo[17, 27-39] .

Transposición de los colgajos

Dependiendo del tipo de transposición elegida a la hora de movilizar los colgajos podemos hablar de colgajos pediculados*, cuando en ningún momento separamos el vaso de su lecho si no que lo movilizamos según nos permita su eje vascular, o colgajos libres**, cuando seccionamos el pedículo vascular y lo transponemos a otra zona anatómica realizando una sutura microvascular a los vasos receptores.

*Ejemplo de colgajo pediculado (Figuras 15 a 17)

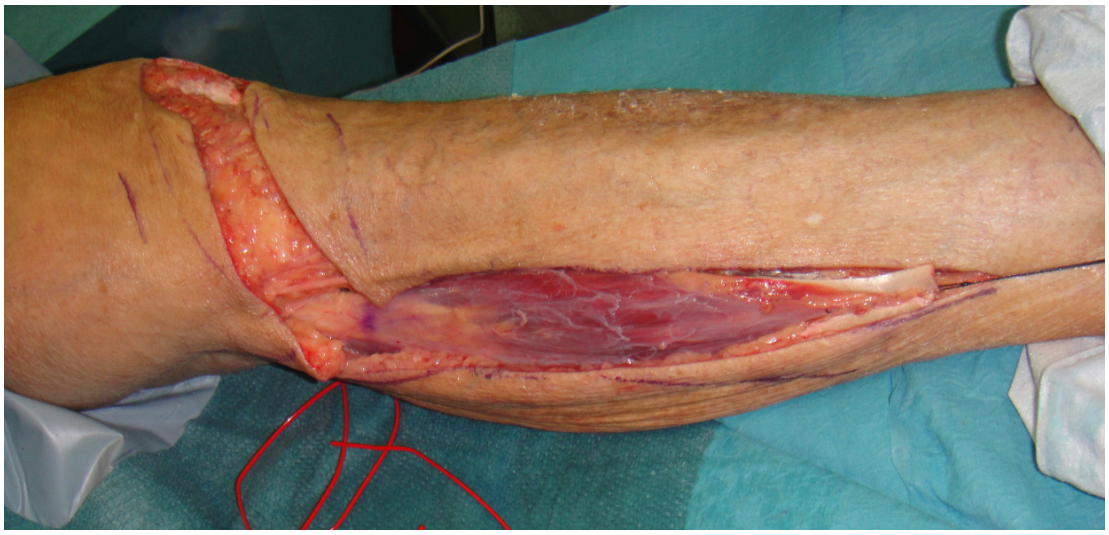

Fig 15. Colgajo muscular de gemelo interno para cobertura de defecto en rodilla.

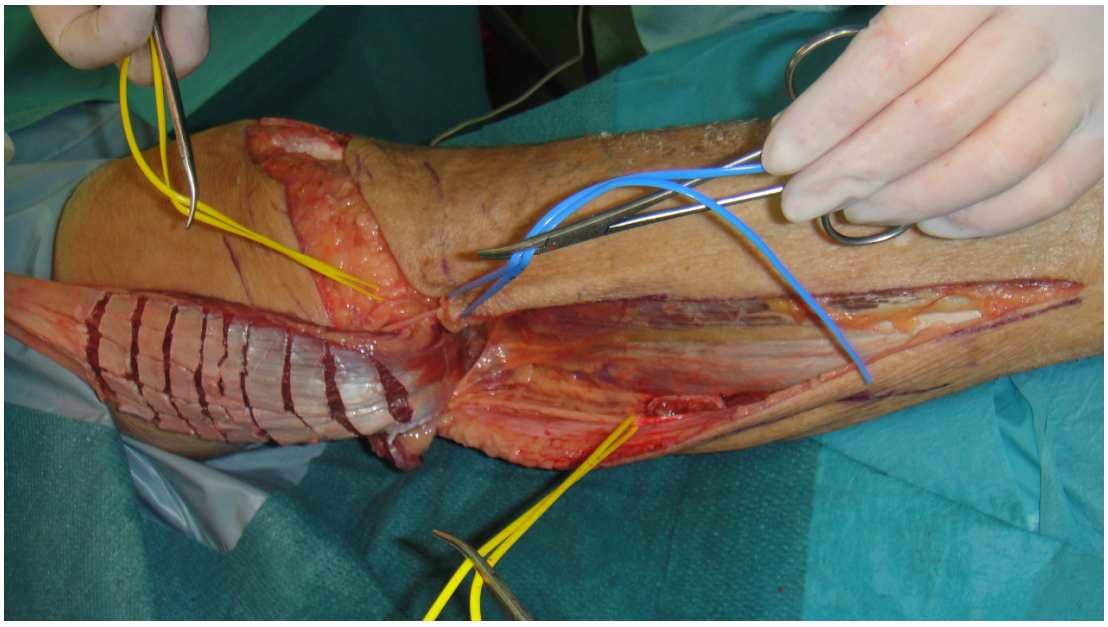

Fig 16. El colgajo girado sobre su eje vascular para cubrir el defecto.



Fig 17. Colgajo colocado en su posición final.

*Ejemplo de colgajo de perforante pediculado de avance en V-Y[40,41] (Figuras 18 a 20)

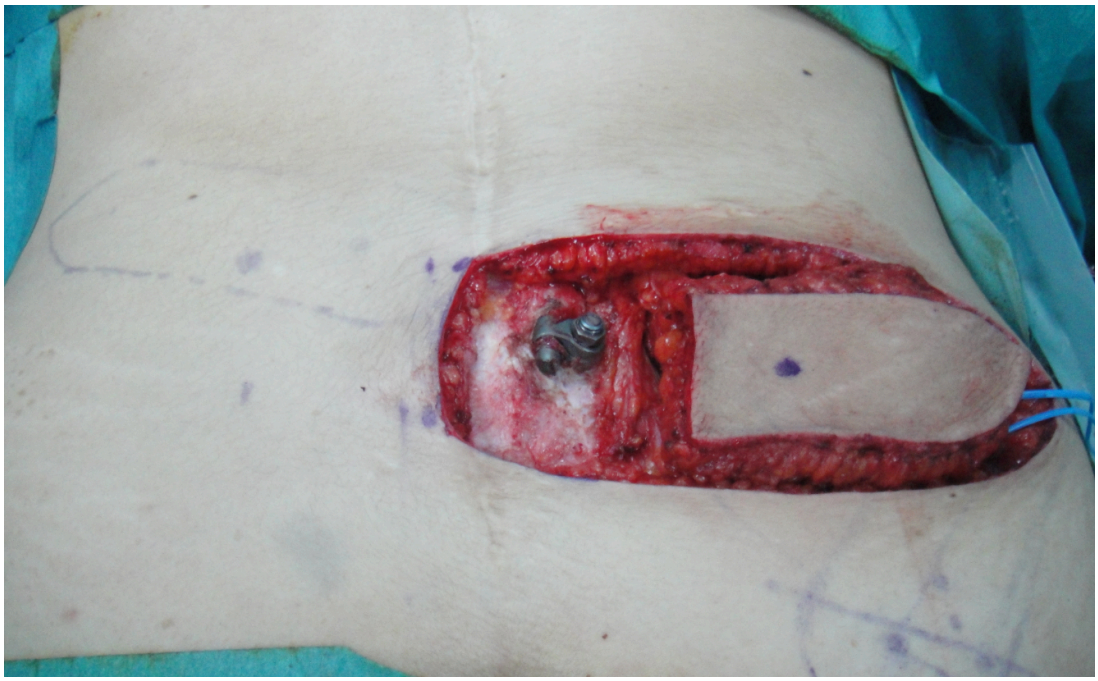

Fig 18. Colgajo de perforante lumbar para cobertura de defecto lumbosacro.

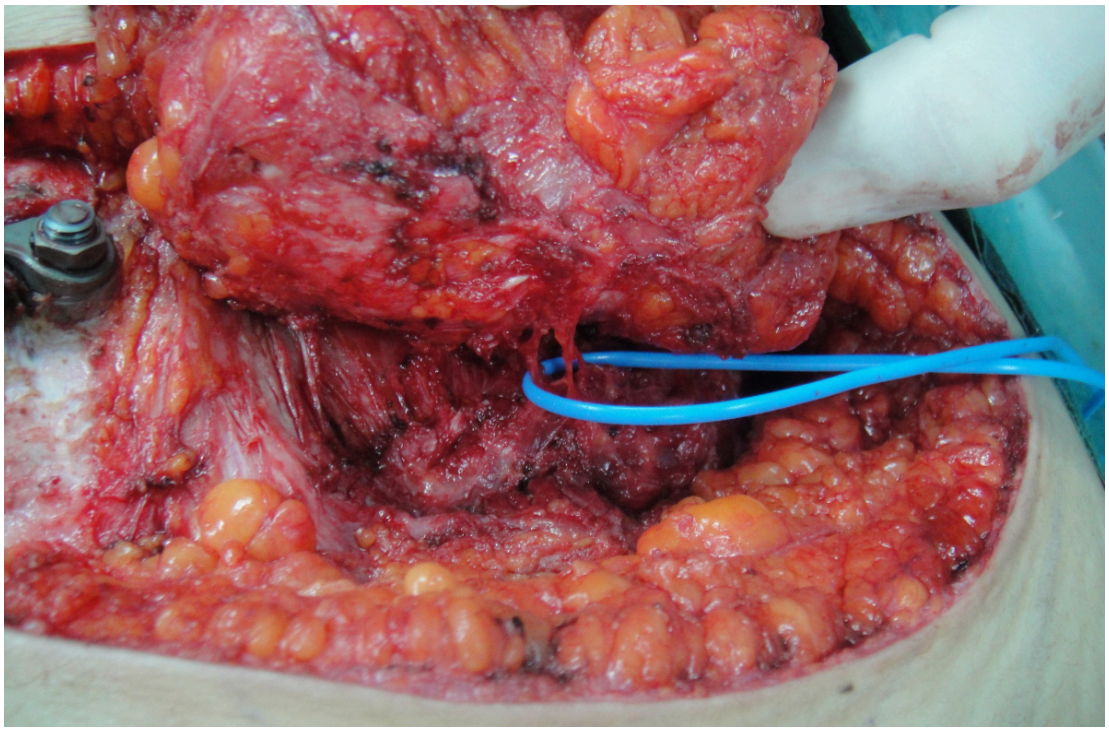

Fig 19. Detalle de la perforante lumbar disecada y marcada con el “vessel loup” azul.

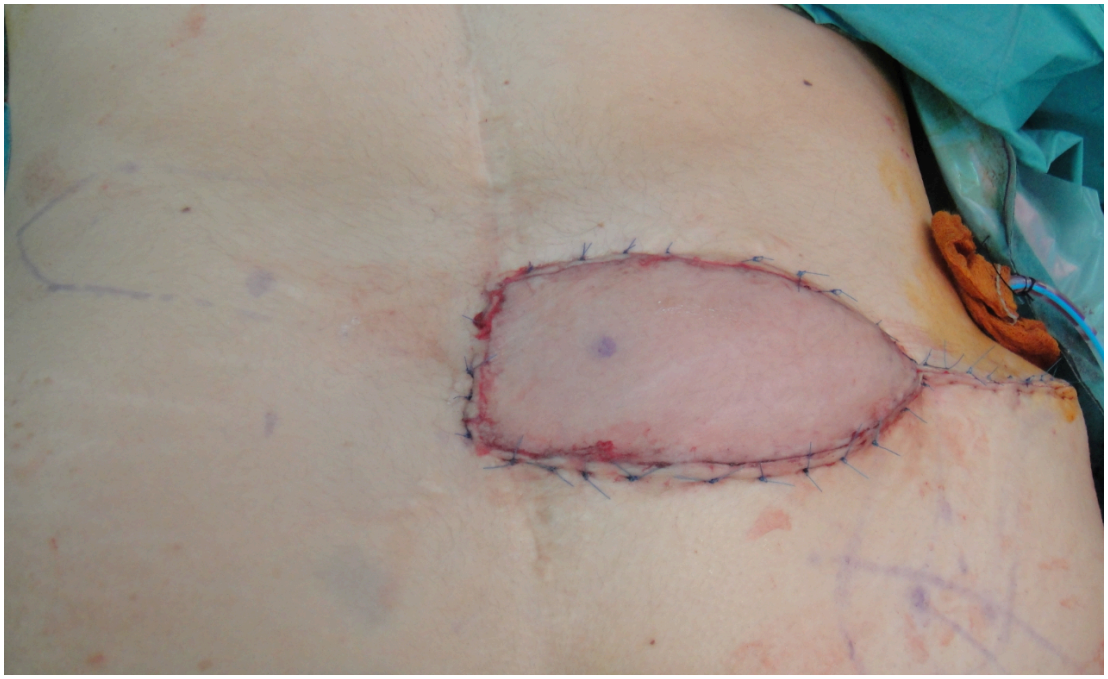

Fig 20. Colgajo pediculado y colocado en la zona del defecto cutáneo.

**Ejemplo de colgajo de perforante libre (Figuras 21 a 23)

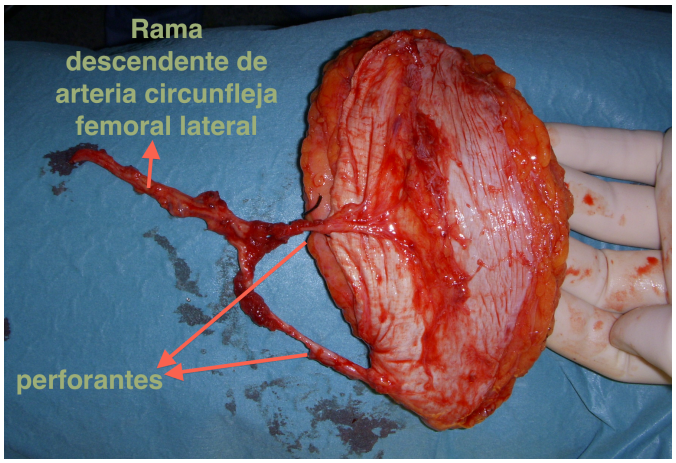

Fig. 21. Colgajo de perforante de arteria circunfleja femoral lateral

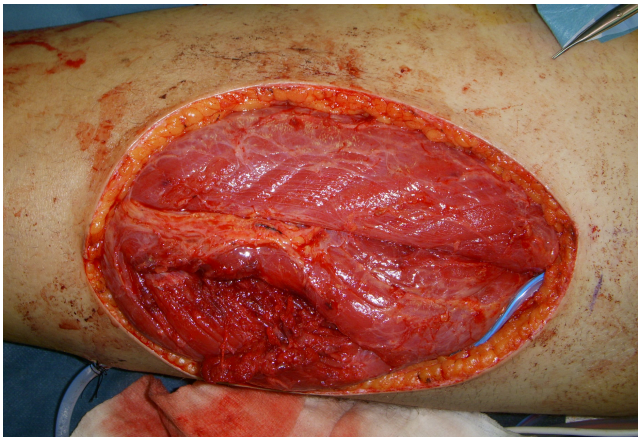

Fig.22. Zona donante, cara anterolateral del muslo

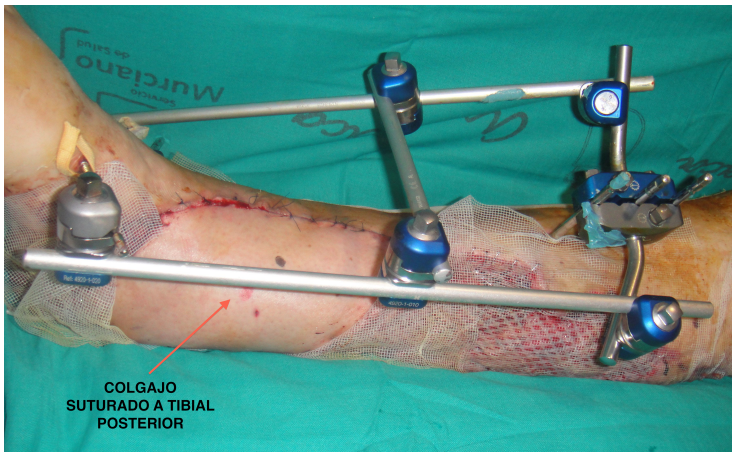

Fig.23. Zona receptora. Sutura a tibial posterior

Una forma especial de transponer un colgajo de perforante de manera pediculada es el colgajo tipo propeller***. Este término fue utilizado por primera vez en 2006 por Hallock[42] para definir los colgajos de perforante con eje vascular totalmente esqueletizado hasta su fuente vascular principal y rotado sobre su eje 180º.
Posteriormente Teo TC publicó una descripción detallada de la técnica quirúrgica para elevar colgajos de perforante tipo propeller en la pierna[43].

***Ejemplo de colgajo de perforante tipo propeller (Figuras 24 a 26)


Fig. 24. Defecto supramaleolar lateral

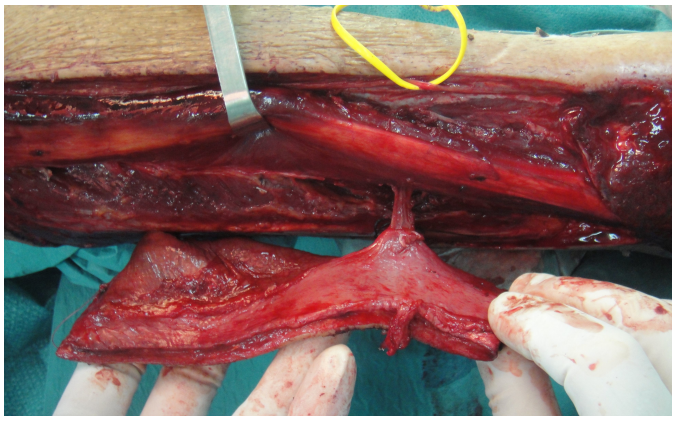
Fig.25. Colgajo de perforante peronea


Fig.26. Giro 180º y transposición colgajo

Colgajo quimérico

Después de conocer la terminología y bases anatómicas de los colgajos, nos queda por introducir el concepto de colgajo quimérico.

Se define colgajo quimérico como la combinación de varios tejidos totalmente independientes en cuanto a vascularización e interconexiones, excepto por sus ejes vasculares los cuales confluyen en una misma fuente vascular principal[44-46].

Los colgajos quiméricos pueden ser naturales o fabricados intencionadamente uniendo varios colgajos mediante técnicas de microcirugía vascular[44-46]. (Fig 27)

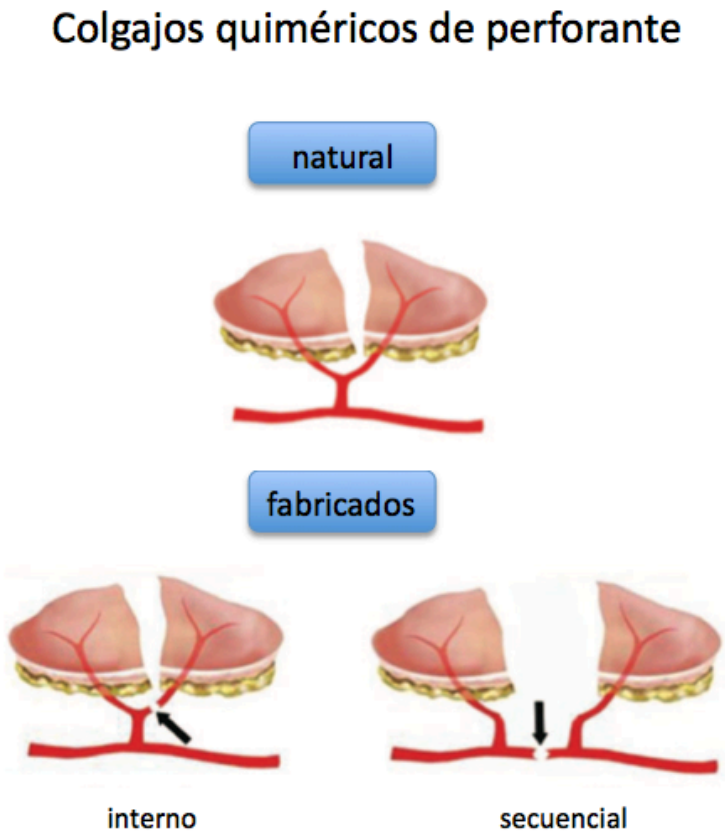

Fig 27. Esquema de colgajos quiméricos basados en perforantes. En la parte superior se ve un colgajo quimérico natural y en la parte inferior se ven dos colgajos fabricados por el cirujano[45].

Los colgajos quiméricos basados en perforantes presentan ramas diferentes emergentes de la misma perforante y que pueden irrigar músculo, piel o hueso. (Fig 28-30).

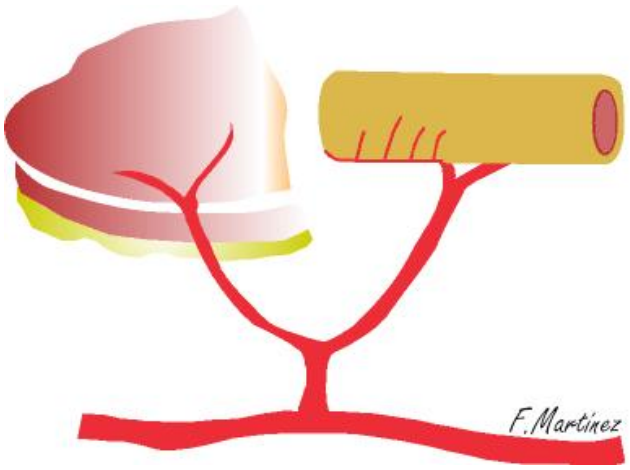

Fig.28. Esquema de colgajo quimérico de perforatne con rama cutánea y rama a hueso.

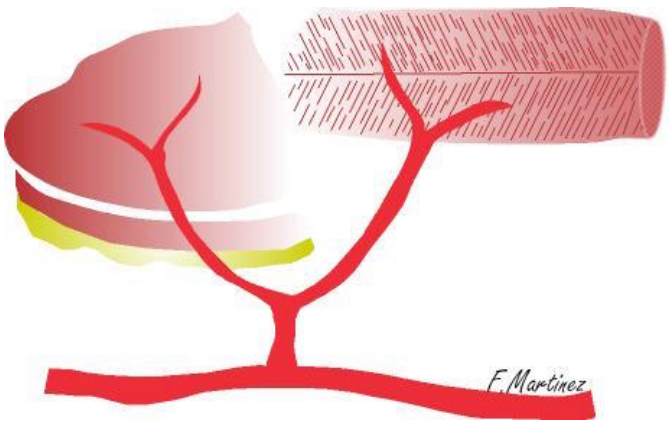

Fig.29. Esquema de colgajo quimérico de perforante con rama cutánea y rama muscular.

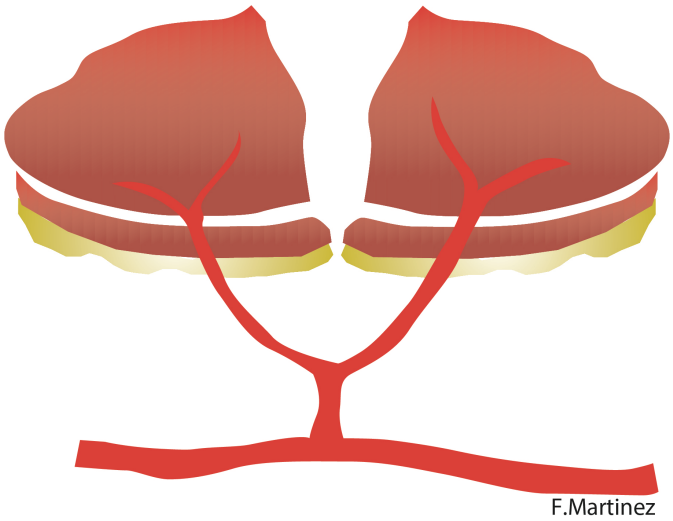

Fig. 30. Esquema de colgajo quimérico de perforante con dos ramas cutáneas.

De igual manera estos colgajos pueden ser utilizados pediculados o libres, en función de las necesidades (Fig.31).

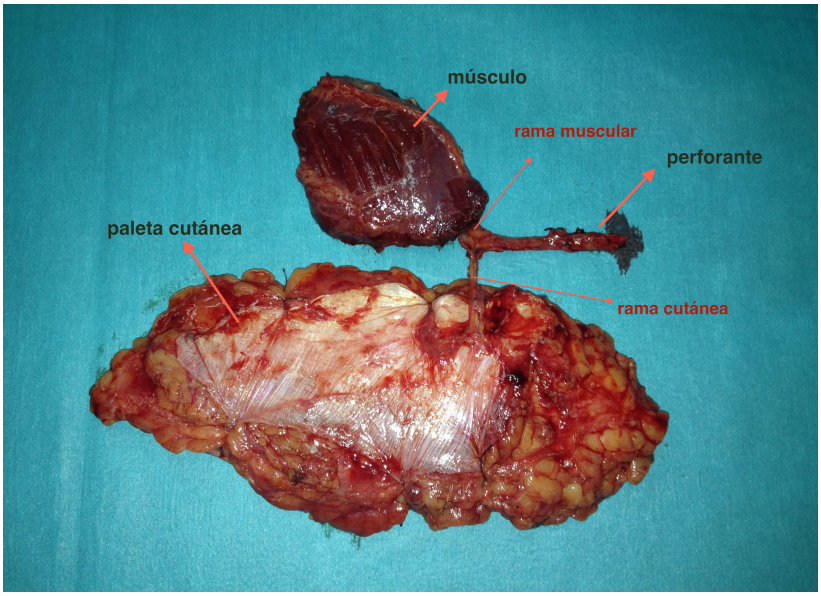

Fig.31. Colgajo de perforante quimérico libre

Anatomía vascular del tronco tibio-peroneo.

A nivel proximal de la rodilla la arteria fermoral se hace posterior pasando por el hiato aductor. En este momento entra en la fosa poplítea y comienza a llamarse arteria poplítea, la cual dará vascularización a todo el integumento de la rodilla.

En el borde distal del músculo poplíteo la arteria poplítea se divide en las arterias tibial anterior y el tronco tibioperoneo. La arteria tibial anterior perfora la membrana interósea de la pierna y se extiende hacia la cara anterior de la pierna, en el compartimento extensor.

El tronco tibioperoneo discurre conjuntamente con el nervio tibial por debajo del arco tendinoso del músculo sóleo en el compartimento flexor profundo, dividiéndose poco después en arteria tibial posterior y arteria peronea.

Estas arterias se encargarán de dar vascularización a toda la pierna. (Figs 32, 33 y 34)

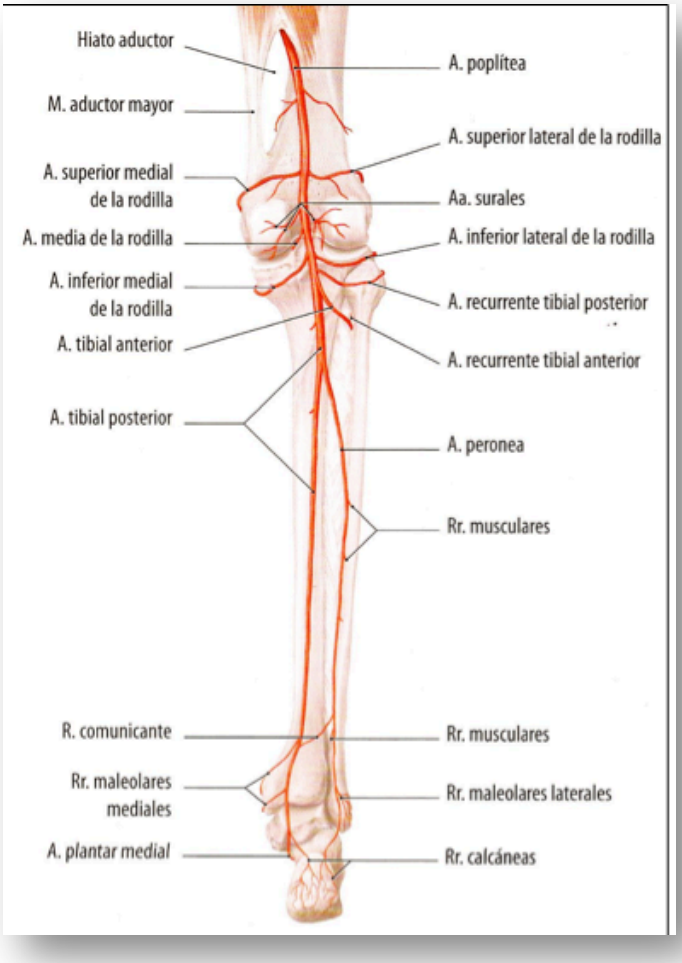

Fig 32. Pierna derecha, visión posterior.[47]

Arteria Peronea

La arteria peronea se encuentra en el plano profundo de la cara posteromedial del peroné. Unos tres centímetros por debajo del borde inferior del músculo poplíteo, pasa oblicuamente hacia el peroné y desciende a lo largo de la cresta medial del mismo. La arteria quedará entre el músculo tibial posterior y el flexor largo del dedo gordo (o dentro de este mismo músculo).
La arteria peronea rodea la sindesmosis tibioperonea distalmente y se divide en las ramas maleolares y calcáneas laterales.

Aporta vascularización al peroné, los músculos peroneos del compartimento lateral y a un 5% del integumento de la extremidad inferior, incluyendo la piel de alrededor del tendón de Aquiles junto con la arteria tibial posterior.

Las perforantes peroneas perforan la inserción del flexor largo de los dedos y emergen a través del septo posteromedial entre el peroneo largo y el sóleo. Una rama constante atraviesa la membrana interósea a 5 cm sobre el maleolo lateral dividiéndose en ramas ascendente y descendente.
En la serie de Blondeel [48], la arteria peronea manda una media de 5+/-2 perforantes que dan la vascularización al integumento lateral de la pierna.
El tercio medio de la pierna es el área más segura de obtención del colgajo peroneo (musculocutáneas sobre todo en el tercio proximal y septocutáneas distalmente). Se puede elevar un colgajo de 7x12 cm y el calibre aproximado de las perforantes es de 1 a 1,5 mm.

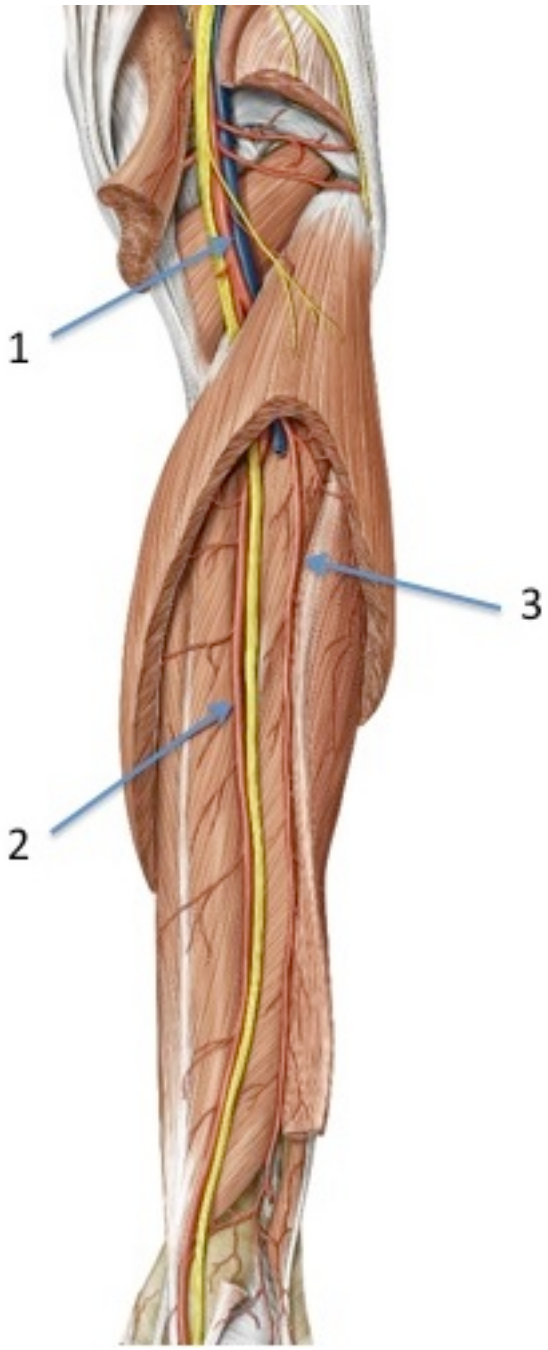

Fig 33. Cara posterior de la pierna. Compartimento flexor profundo[47].

Arteria Tibial Posterior

Es la rama terminal de la arteria poplítea. Comienza en el borde inferior del músculo poplíteo y desciende oblicuamente hacia la cara medial de la pierna. En el área más inferior se sitúa entre maleolo medial y apófisis medial de la tuberosidad del calcáneo, donde se divide en las arterias plantares medial y lateral a nivel del origen del músculo abductor del dedo gordo.
Se acompaña de dos venas concomitantes y del nervio tibial en su zona más profunda.

La arteria tibial posterior irriga el 10% del integumento de la extremidad inferior, la tibia, y los músculos sóleo, flexor largo de los dedos y tibial posterior.
Las perforantes viajan por el septo entre sóleo y flexor largo de los dedos. Pueden ser septocutáneas, musculocutáneas e incluso arterias nutrientes para la tibia. El diámetro aproximado es de 1 a 1,7mm, y pueden elevarse colgajos de hasta 10x12 cm [49].

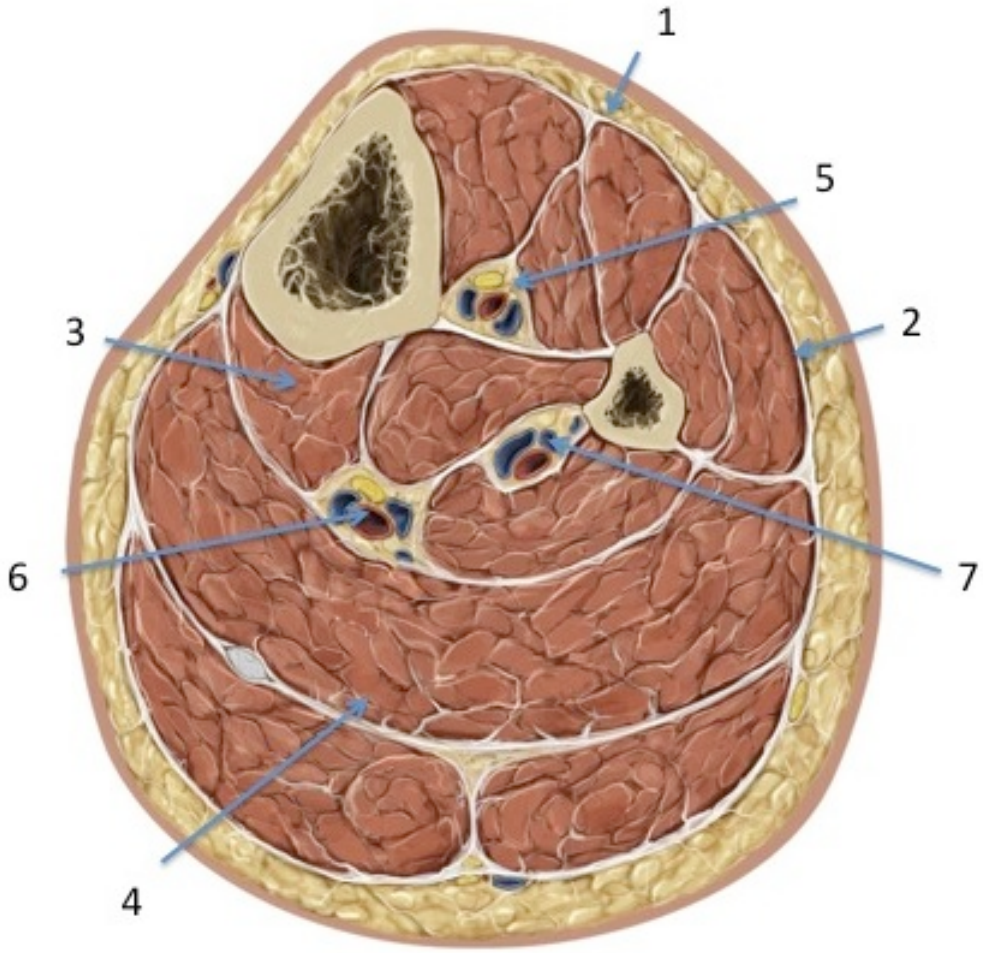

Fig 34. Compartimentos musculares y vías vasculonerviosas en la pierna. 1: Compartimento anterior (M.tibial anterior, M.extensor largo de los dedos y M. Extensor largo del dedo gordo) ; 2: Compartimento lateral (M.peroneo largo y M.peroneo corto) ; 3: Compartimento posterior porción profunda (M.tibial posterior, M.flexor largo de los dedos, M.flexor largo del dedo gordo) ; 4: Compartimento posterior porción superficial (M.sóleo, M.gemelo interno, M.gemelo externo y M.plantar) ; 5: Nervio peroneo profundo y arteria y vena tibial anterior ; 6: Nervio tibial y arteria y vena tibial posterior ; 7: Arteria y vena peronea

JUSTIFICACIÓN

Justificación del estudio

El miembro inferior siempre ha sido una parte del cuerpo humano con escasas opciones reconstructivas locales y con una mala cicatrización de heridas[50].

Desde los inicios de la cirugía plástica las opciones de reconstrucción se limitaban a colgajos locales randomizados, cutáneos, fasciocutáneos o colgajos musculares que producían una gran deformidad en la pierna.

Los colgajos heterotópicos tipo cross leg descritos en 1854 por Hamilton aun siguen siendo opciones reconstructivas en determinadas ocasiones[51,52].

Ampliamente utilizados han sido los colgajos musculares de gemelo o hemisóleo, para coberturas de material de osteosíntesis expuesto y para áreas de osteomielitis[53-56] . Estos colgajos utilizan músculos locales produciendo en muchos casos un aumento de la limitación funcional. También siguen siendo muy útiles para determinados defectos de menor tamaño en la zona distal de la pierna y el tobillo los colgajos fasciocutáneos locales como el colgajo neurovascular sural posterior[57-60] y el colgajo supramaleolar[61] .

Es importante tener en cuenta que estos pacientes suelen tener asociadas otro tipo de patologías. No es infrecuente la presencia de alteraciones vasculares por trauma, diabetes o ateroesclerosis, fracturas o lesiones musculares asociadas, material de osteosíntesis expuesto o infecciones. Todo ello debe tenerse en cuenta a la hora de decidir el tipo de reconstrucción que precisa.

Con la llegada de los avances de la microcirugía las opciones reconstructivas se ampliaron considerablemente, desde los colgajos de perforante locales hasta colgajos microquirúrgicos libres de cualquier tipo y localización. Todo esto supuso un adelanto importante en la reconstrucción global del cuerpo humano[62] pero cobrando especial interés e importancia en la reconstrucción de las extremidades, y sobre todo en el miembro inferior.

La microcirugía nos permite movilizar los tejidos con mayor libertad. Nos deja transportar al lugar afectado el tipo de tejido que necesitamos en cada momento. Además las técnicas microquirúrgicas nos han ayudado a tratar los tejidos y su vascularización de una manera mucho más selectiva y cuidadosa. Esto nos ayuda a conseguir el máximo aprovechamiento de los tejidos y con mayores garantías de supervivencia.

Hoy en día la reconstrucción de las extremidades, en especial de la pierna y el pie, no debería implicar necesariamente aumentar la alteración estética o funcional de la misma.

Recordemos que por definición, los colgajos de perforante permiten liberar el tejido y su eje vascular a través de la fascia y músculo hasta su fuente principal. De esta manera limitan al máximo el daño a los tejidos del área donante.

Cuando estos colgajos son utilizados como opción de cobertura local en la pierna, pueden ser movilizados en avance o en propeller. Esto nos permite limitar el área de daño a la pierna manteniendo el contorno normal de la misma. Asimismo permiten evitar una lesión extra a la musculatura de la pierna y por tanto no interferir en la funcionalidad de la misma. Por este motivo este tipo de colgajos se han alzado en los últimos años como la técnica de elección en la reconstrucción del miembro inferior[63-68].

Sin embargo existen ocasiones en las que el tejido que puede aportarnos un colgajo fasciocutáneo de perforante tipo propeller no es suficiente para cubrir el defecto. En estos casos podemos recurrir a colgajos libres que aporten una cobertura mayor[69]. Podemos optar por colgajos musculares[70,71], colgajos de perforante[72-76] o colgajos quiméricos de otras regiones del cuerpo si el defecto es muy extenso[77].

Pero, ¿y si podemos diseñar colgajos quiméricos locales en la pierna que nos aporten músculo y piel de manera independiente? Esto nos permitiría usar la cantidad necesaria de piel y músculo para cubrir la zona afectada de una manera local y sin añadir un daño extra a la funcionalidad o estética de la misma.

El concepto de colgajo quimérico de perforante fue introducido por Huang et al en 2003 [46] y su máxima expresión hasta el momento ha sido el colgajo quimérico de perforante de circunfleja femoral lateral (ALT) ampliamente descrito y estudiado[78-83].

Centrándonos en la pierna, algunos autores han publicado colgajos quiméricos dependientes de las arterias surales medial y lateral, que aportan músculo gastrocnemio y piel para cobertura de defectos en rodilla[84,85]. También se han publicado estudios sobre los colgajos quiméricos de hueso peroné y piel para reconstrucciones complejas fundamentalmente de cabeza y cuello[86-90].

No obstante, en ningún estudio hasta el momento se describe un patrón de localización de perforantes con aplicaciones quiméricas en la pierna.

Debido a esta inquietud se diseñó un estudio anatómico preliminar en 2010 en busca de perforantes con ramas cutáneas y musculares en el miembro inferior dependientes de las arterias tibial anterior, posterior y peronea. Tras la disección de 3 piezas procedentes de

cadáver formolado e inyectado en látex, se llegó a la conclusión de que sí existían este tipo de perforantes en el miembro inferior y que fundamentalmente dependían de las arterias tibial posterior y peronea. Dado el escaso tamaño de la muestra no se pudieron sacar conclusiones significativas, sólo pudimos demostrar que las perforantes útiles para aplicación clínica dependían del eje tibioperoneo (tronco tibioperoneo, arteria tibial posterior y arteria peronea).

Este trabajo nos hizo plantearnos la duda de si se podría definir un patrón de localización en la pierna de perforantes con aplicaciones quiméricas.

Se define perforante con aplicaciones quiméricas en este estudio como a las arterias dependientes de algun tronco principal en la pierna que, después de su salida de éste, se dividen en dos ramas que van a irrigar piel y músculo de manera independiente. Teniendo en cuenta la clasificación de Nakajima[11], podríamos definirlas como perforantes del tipo A (Figura 5).

Evidentemente son necesarios estudios más amplios para poder llegar a este tipo de conclusiones y por ello se diseñó un nuevo estudio en 2011 con el objetivo de centrarnos en el estudio de perforantes con aplicaciones quiméricas dependientes del eje tibioperoneo.

HIPÓTESIS

Hipótesis.

El patrón de localización de las perforantes con aplicaciones quiméricas en la pierna es constante.

Objetivos.

1.- Identificar perforantes con aplicaciones quiméricas en la pierna.

2.- Identificar la procedencia de éstas perforantes.

3.- Establecer el patrón de localización de éstas perforantes.

4.- Determinar si existe alguna perforante constante.

MATERIAL Y MÉTODO

Material y método.

Material

Material a estudio:

- 13 piernas no formoladas procedentes de la Sala de Disección del Departamento de Anatomía Humana y Psicobiología (Facultad de Medicina, Universidad de Murcia). Las piernas se obtuvieron tras realizar un corte axial supracondilar en los miembros inferiores.

Infraestructura para el proyecto:

- Instrumental quirúrgico de miembro inferior e instrumental de microcirugía para la disección de las perforantes y sus pedículos.
- Lentes de magnificación de 6x y de 3x (Brand New Surgical Dental Medical Loupes ®).
- Rotuladores quirúrgicos (set de rotuladores Blayco ® estándar marker).
- Cinta métrica.
- Látex natural vulcanizado.
- Colorante rojo (NV043).

Método

Previamente a comenzar el estudio se localizó la arteria poplítea en el hueco poplíteo. Posteriormente esta arteria fue canalizada e inyectada con 15ml de látex de color rojo.

Descripción de la técnica:

En cada una de las piezas se midió la longitud desde la meseta tibial hasta ambos maléolos y en función de estas distancias, para facilitar la agrupación de los resultados, se dividió la pierna en tres tercios, proximal, medio, distal. (Figuras 35 y 36).

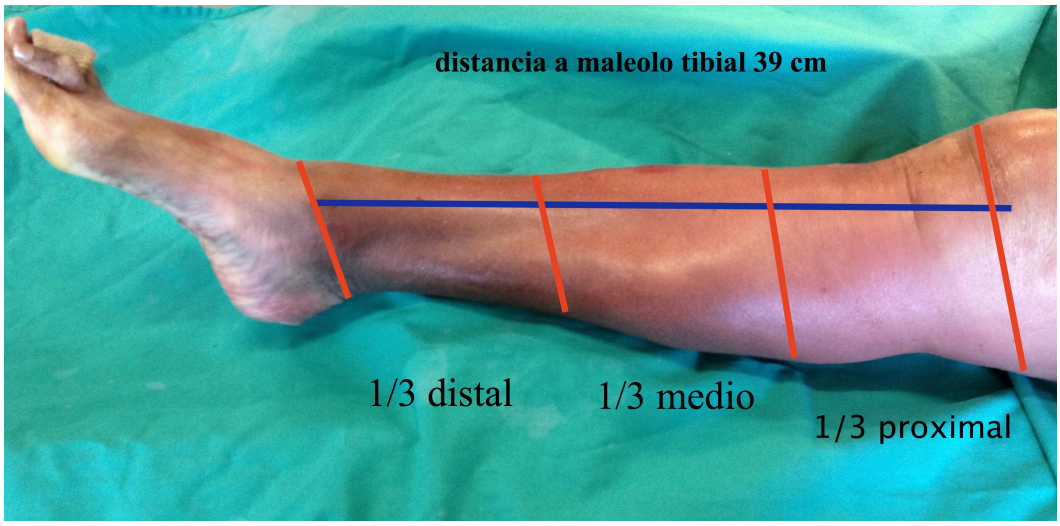

Fig.35: Pieza 1, borde medial

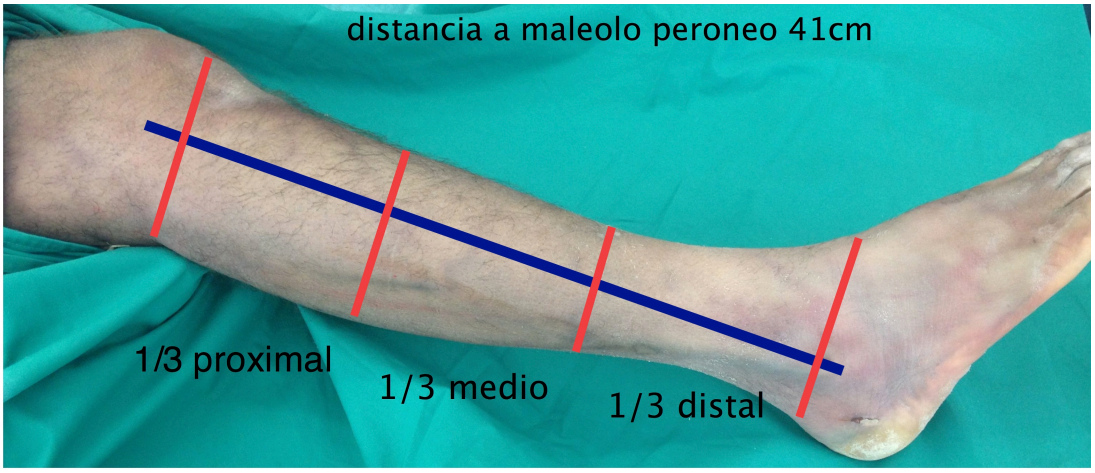

Fig.36. Pieza 9, borde lateral.

En cada una de las piezas se realizó la identificación y posterior disección anatómica de las perforantes emergentes por el borde medial y lateral de la pierna. Mediante dos abordajes distintos.

Disección desde el borde lateral de la pierna: Se realizó una incisión situada a 3 cm por delante del septo intermuscular posterior, aproximadamente a nivel de la cara lateral del peroné. Desde ahí se inició la disección posteriormente, buscando el borde lateral del sóleo (Fig. 37).

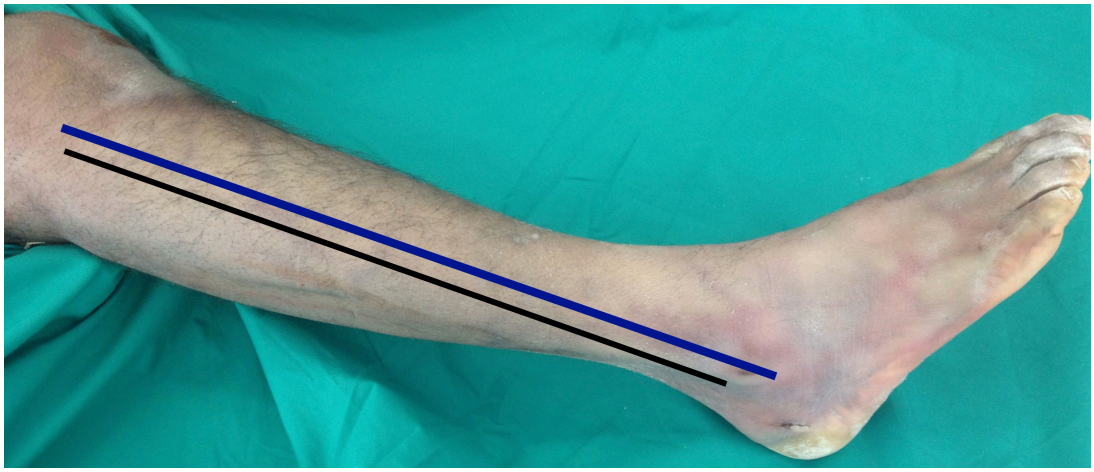

Fig.37: Vía de abordaje desde el borde lateral de la pierna señalada en color negro. La línea azul representa la cara lateral del peroné.

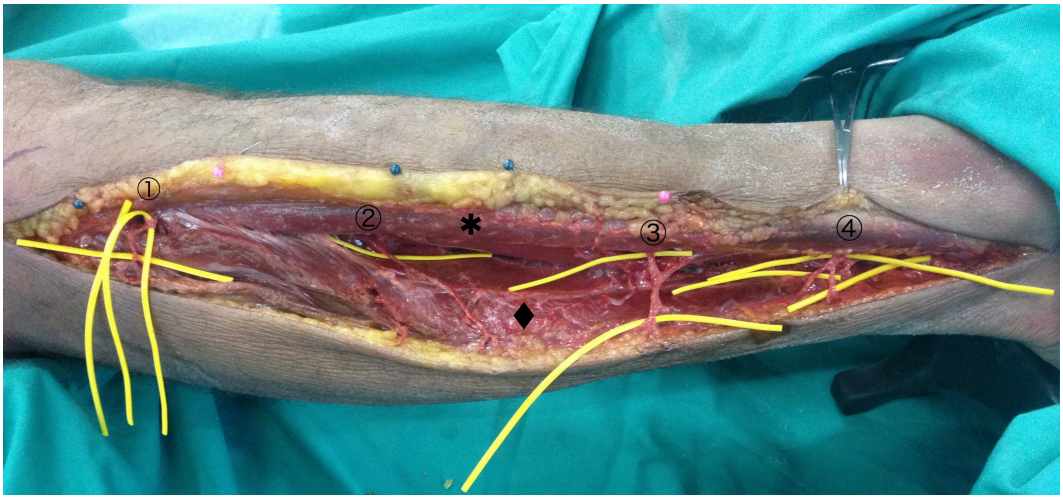

Fig. 38: Pieza 9. Abordaje desde el borde lateral de la pierna. ∗: peroneos; ♦: sóleo; numeradas del 1 al 4 aparecen las perforantes con aplicaciones quiméricas encontradas en esta pieza.

Esta técnica nos permitió identificar las perforantes de la arteria peronea y comprobar cómo aparecen a través del tabique intermuscular crural posterior que separa el compartimento peroneo del músculo sóleo (Fig 38).

En las diferentes piezas se realizó el seguimiento de cada una de las perforantes encontradas para comprobar y determinar si era una perforante con aplicaciones quiméricas.

Las imágenes que se exponen a continuación están orientadas, a no ser que se especifique lo contrario, de manera que el extremo distal de la pieza corresponde al borde izquierdo de la imagen y el extremo proximal al derecho.
Como ya definimos anteriormente, las perforantes con aplicaciones quiméricas en nuestro estudio son aquellas arterias que tras su salida del tronco principal, se dividen en dos ramas que van a irrigar piel y músculo de manera independiente. Veremos perforantes que emergen por el borde lateral de la pierna localizadas en tercio proximal (Figuras 40 a 48), tercio medio (Figuras 50 a 56), y tercio distal (Figuras 57 y 58).

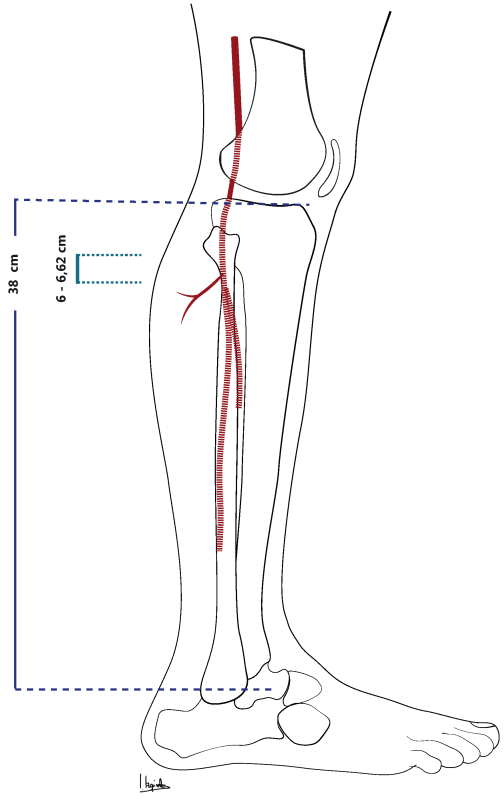

Fig 39. Ilustración sobre localización más frecuente de salida de perforantes con aplicaciones quiméricas dependientes del tronco tibioperoneo.

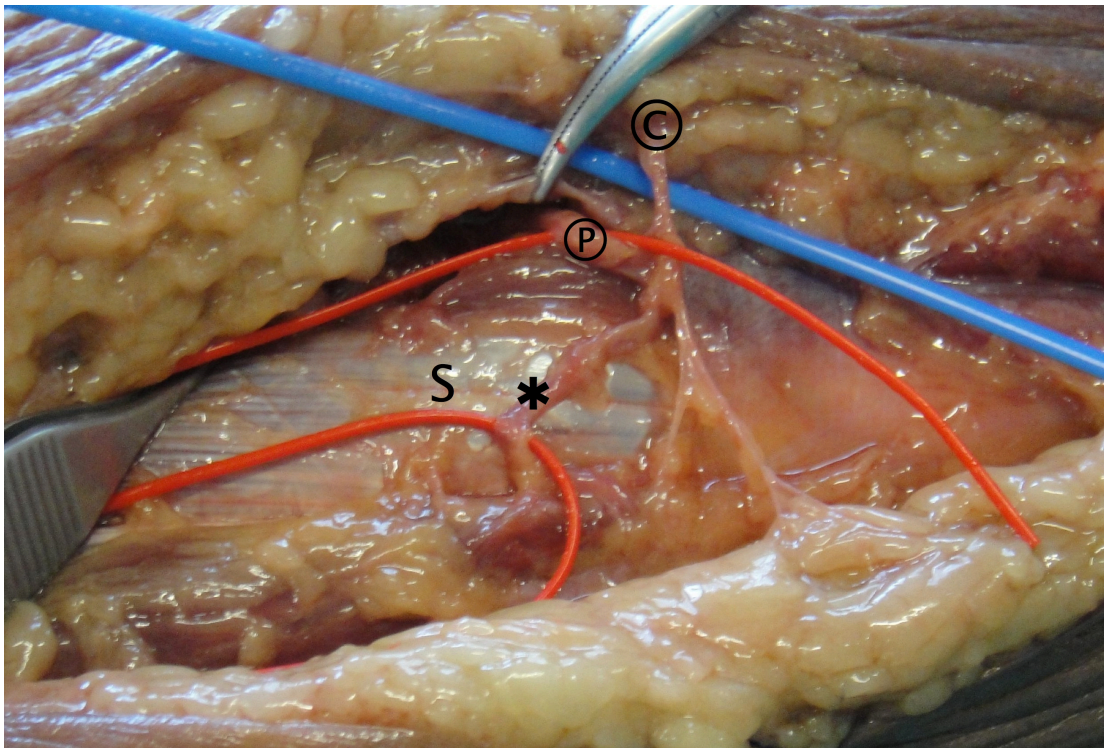

Fig 40 : Perforante 1. ⓟ: Perforante. Ⓒ: rama cutánea. *: rama muscular. S: músculo sóleo.

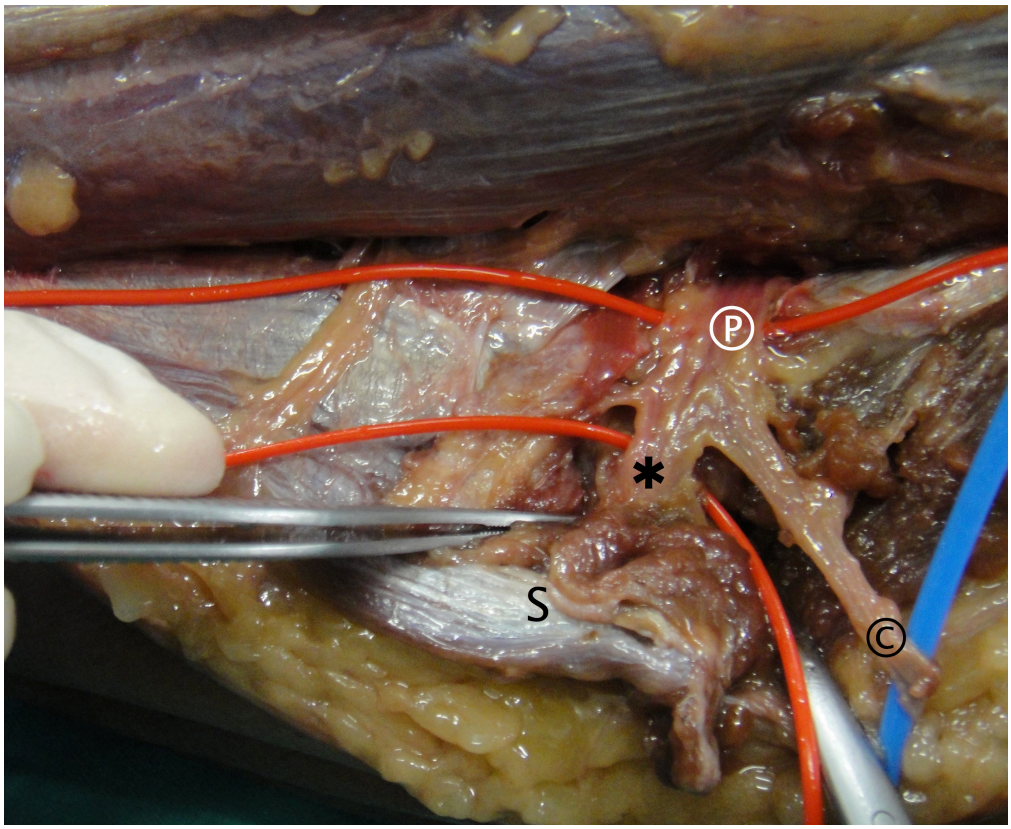

Fig 41. Perforante 3. ⓟ: Perforante. Ⓒ: rama cutánea. *: rama muscular. S: músculo sóleo.

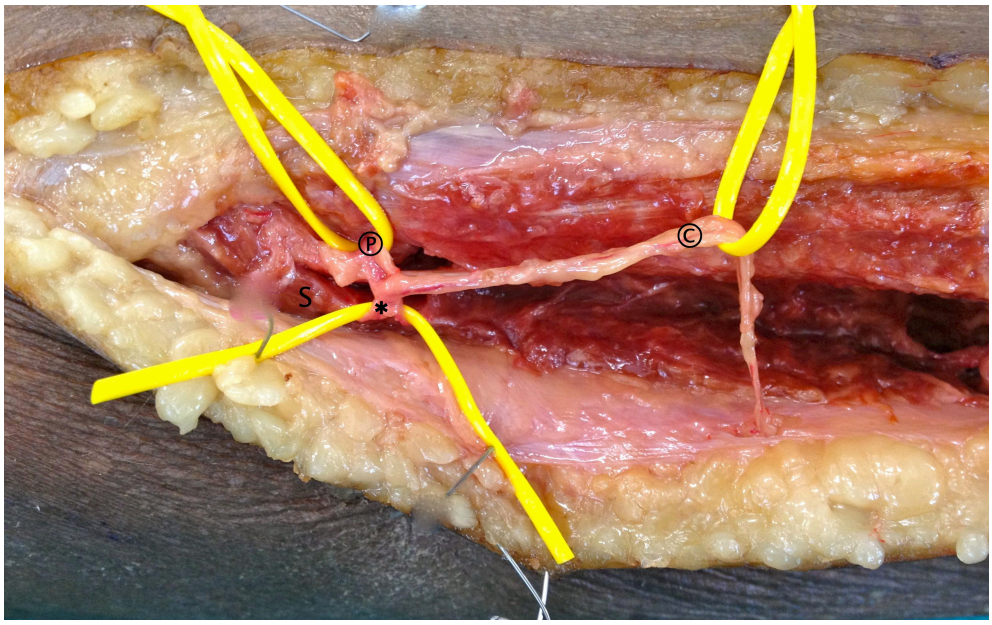

Fig.42. Perforante 19. En esta imagen la parte proximal corresponde al borde izquierdo de la foto.

ⓟ: Perforante. Ⓒ: rama cutánea. *: rama muscular. S: músculo sóleo.

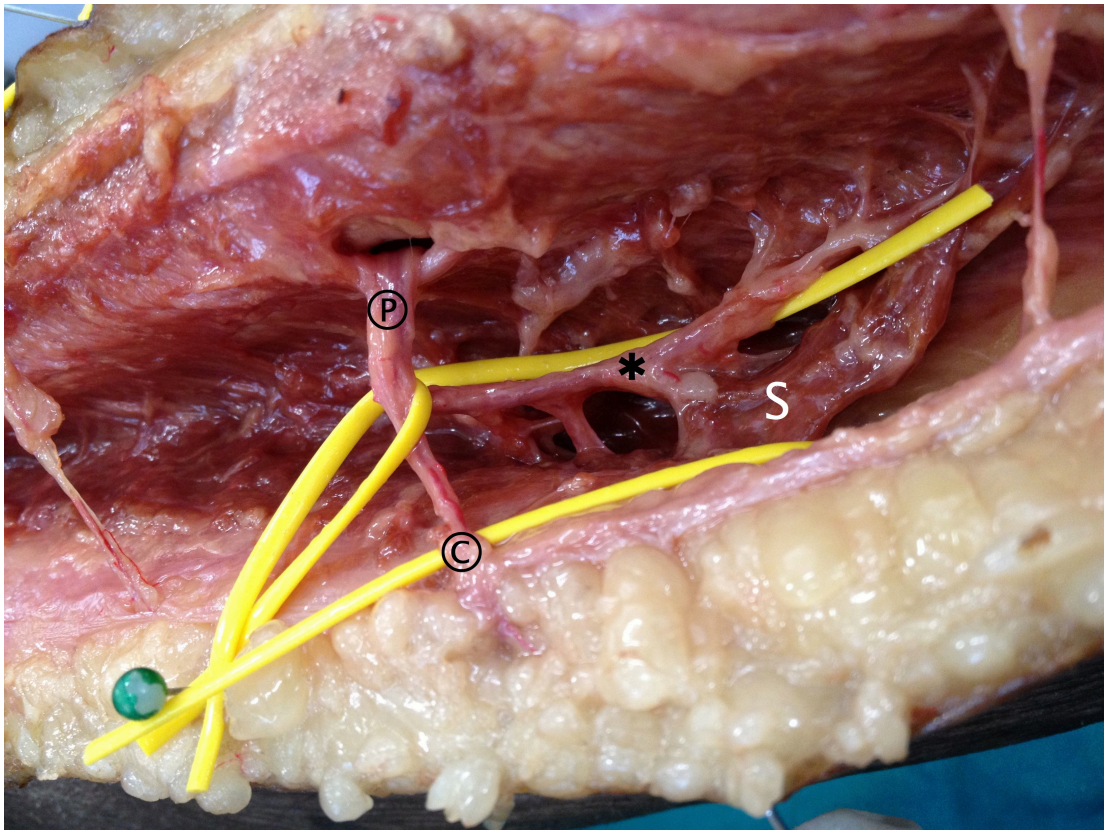

Fig 43. Perforante 20. En esta imagen la parte proximal corresponde al borde izquierdo de la foto.

ⓟ: Perforante. Ⓒ: rama cutánea. *: rama muscular. S: músculo sóleo.

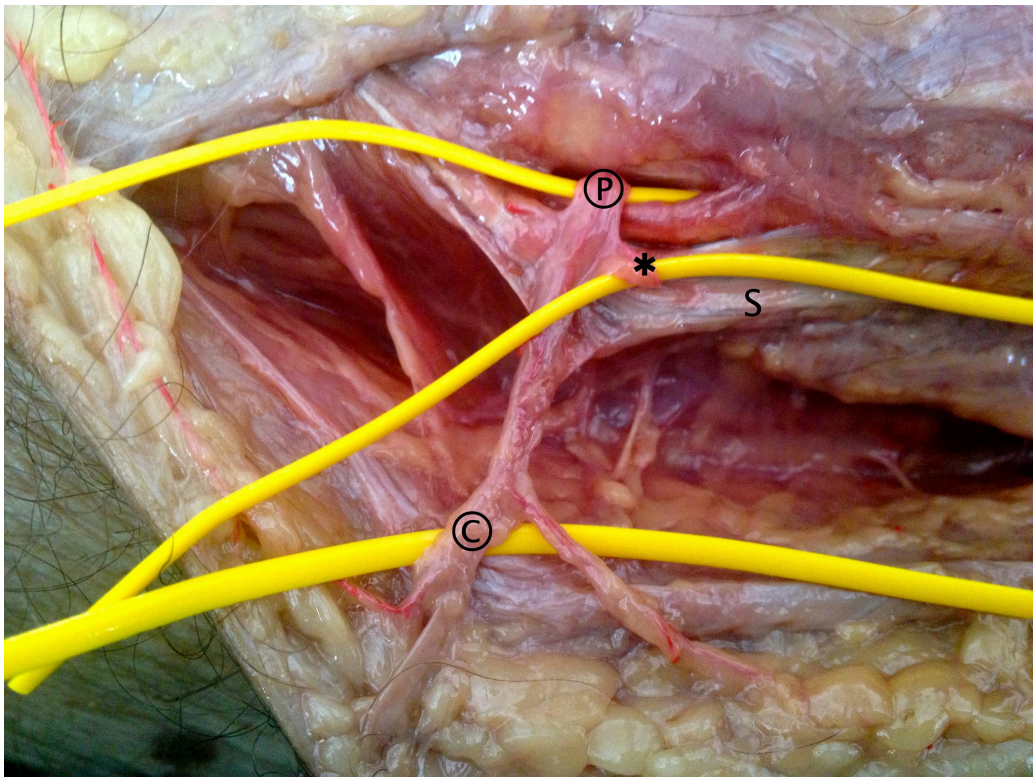

Fig.44. Perforante 25. En esta imagen la parte proximal corresponde al borde izquierdo de la foto. ⓟ: Perforante. Ⓒ: rama cutánea. *: rama muscular. S: músculo sóleo.

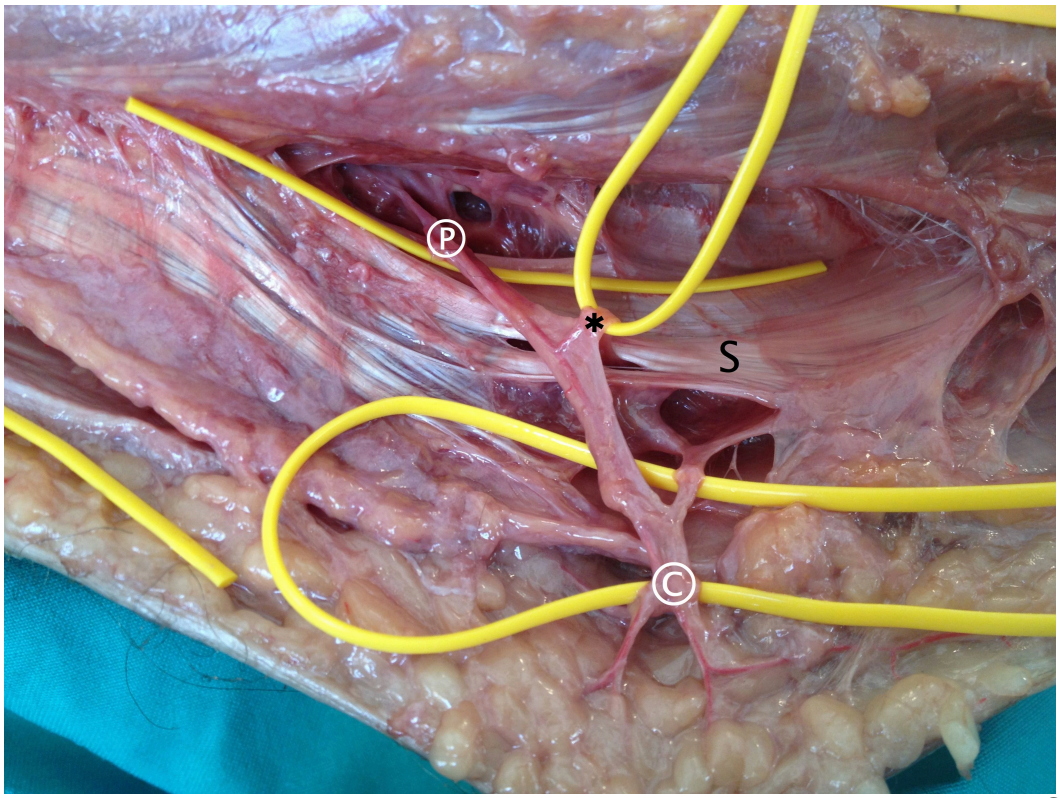

Fig 45. Perforante 26. En esta imagen la parte proximal corresponde al borde izquierdo de la foto. ⓟ: Perforante. Ⓒ: rama cutánea. *: rama muscular. S: músculo sóleo.

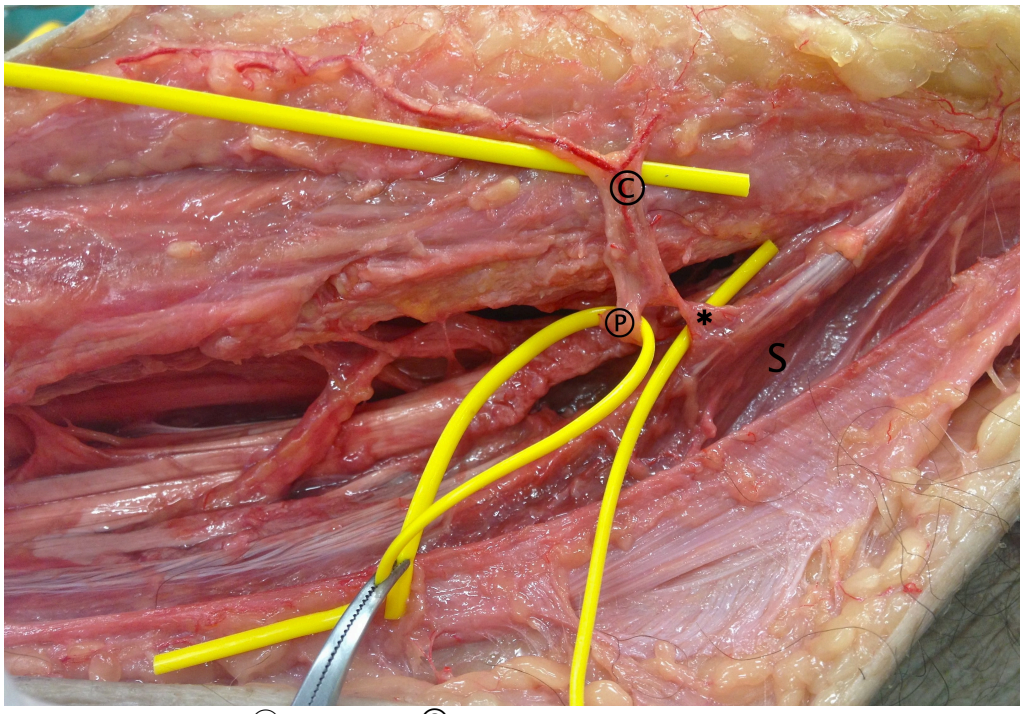

Fig.46. Perforante 30 . ⓟ: Perforante. Ⓒ: rama cutánea. *: rama muscular. S: músculo sóleo.

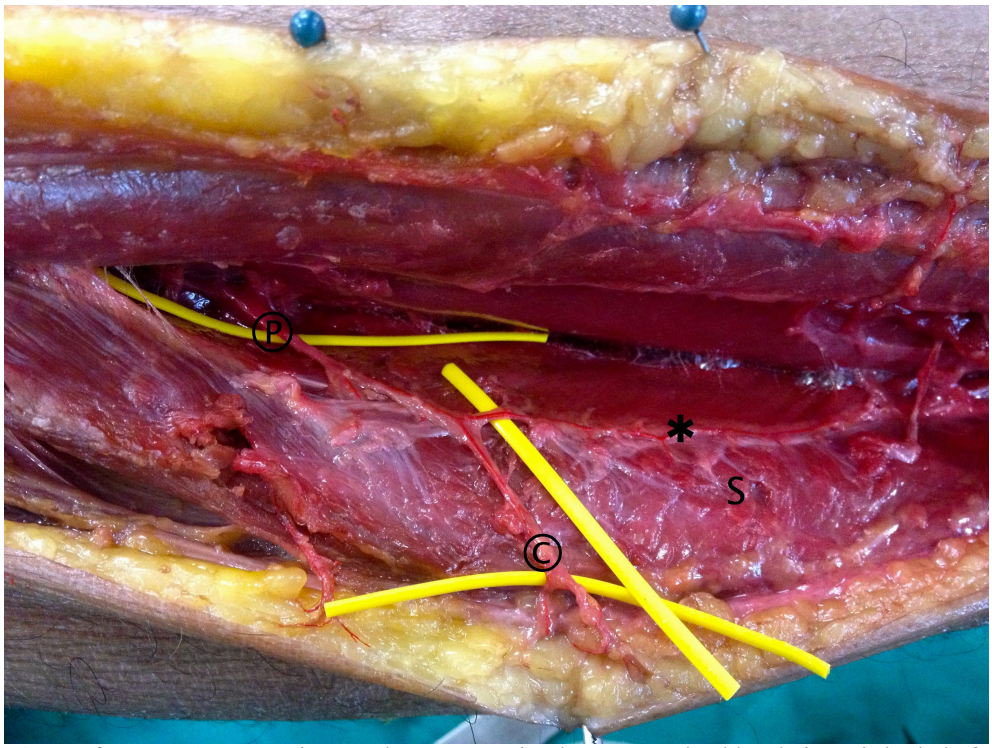

Fig. 47. Perforante 36. En esta imagen la parte proximal corresponde al borde izqueirdo de la foto.

ⓟ: Perforante. Ⓒ: rama cutánea. *: rama muscular. S: músculo sóleo.

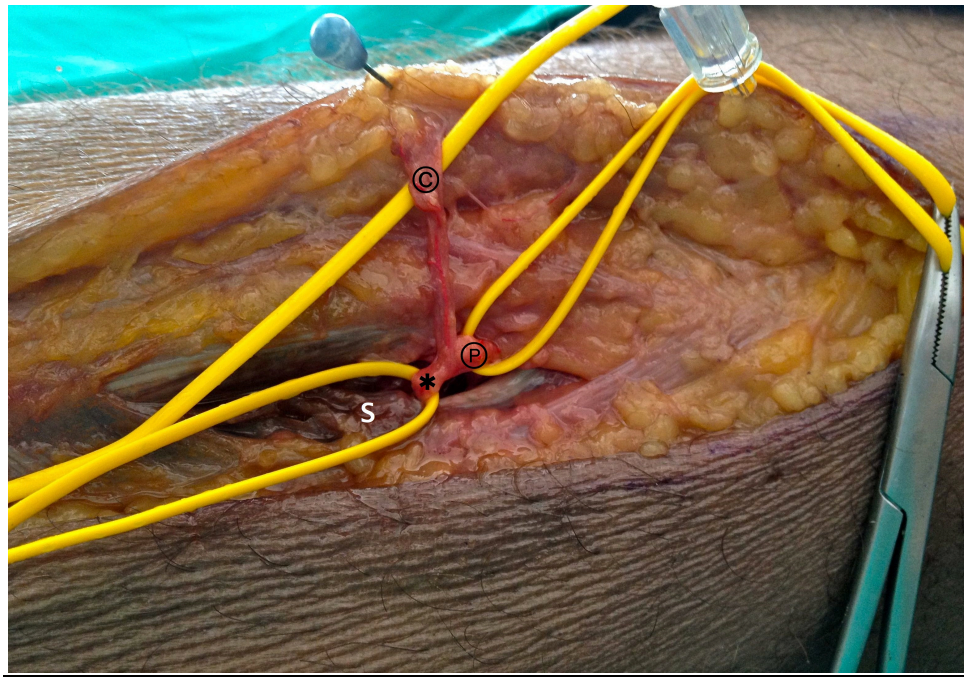

Fig.48. Perforante 43. ⓟ: Perforante. ©: rama cutánea. *: rama muscular. S: músculo sóleo.

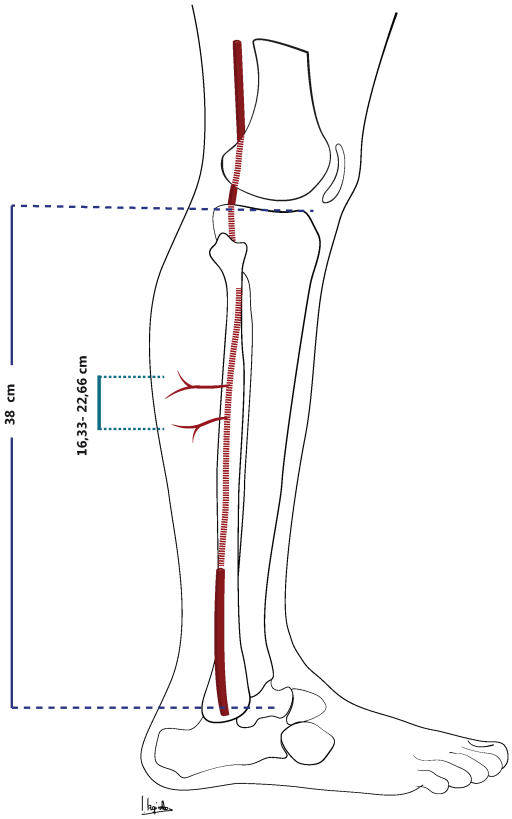

Fig 49. Ilustración sobre localización más frecuente de perforantes con aplicaciones quiméricas dependientes de la arteria peronea.

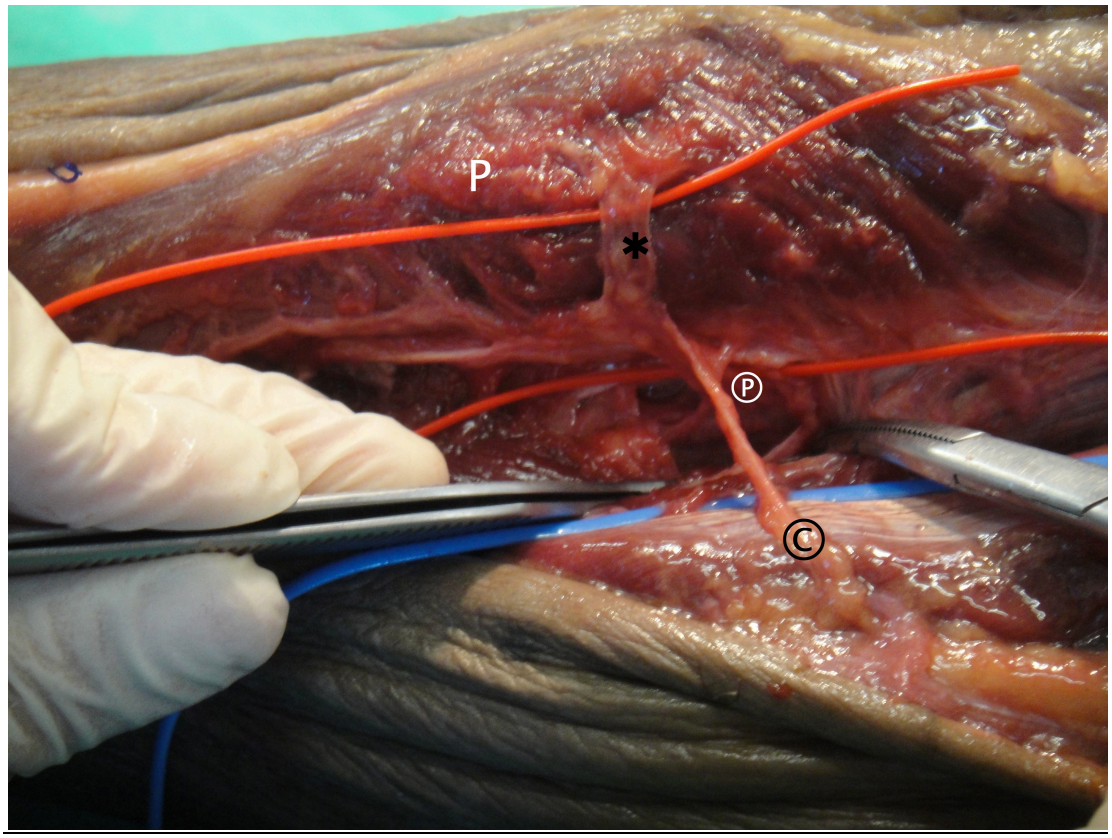

Fig 50. Perforante 4. ⓟ: Perforante. Ⓒ: rama cutánea. *: rama muscular. P: músculo peroneo

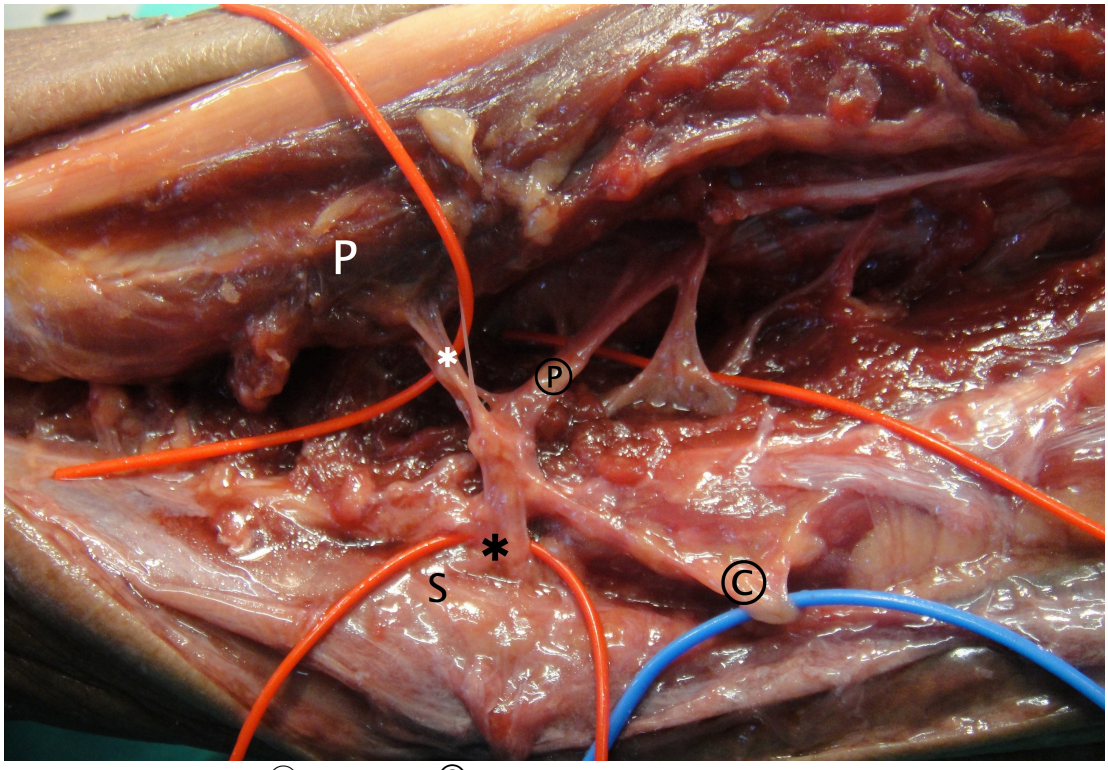

Fig 51. Perforante 5. ⓟ: Perforante. Ⓒ: rama cutánea. *: rama muscular. P: músculo peroneo. S: músculo sóleo.

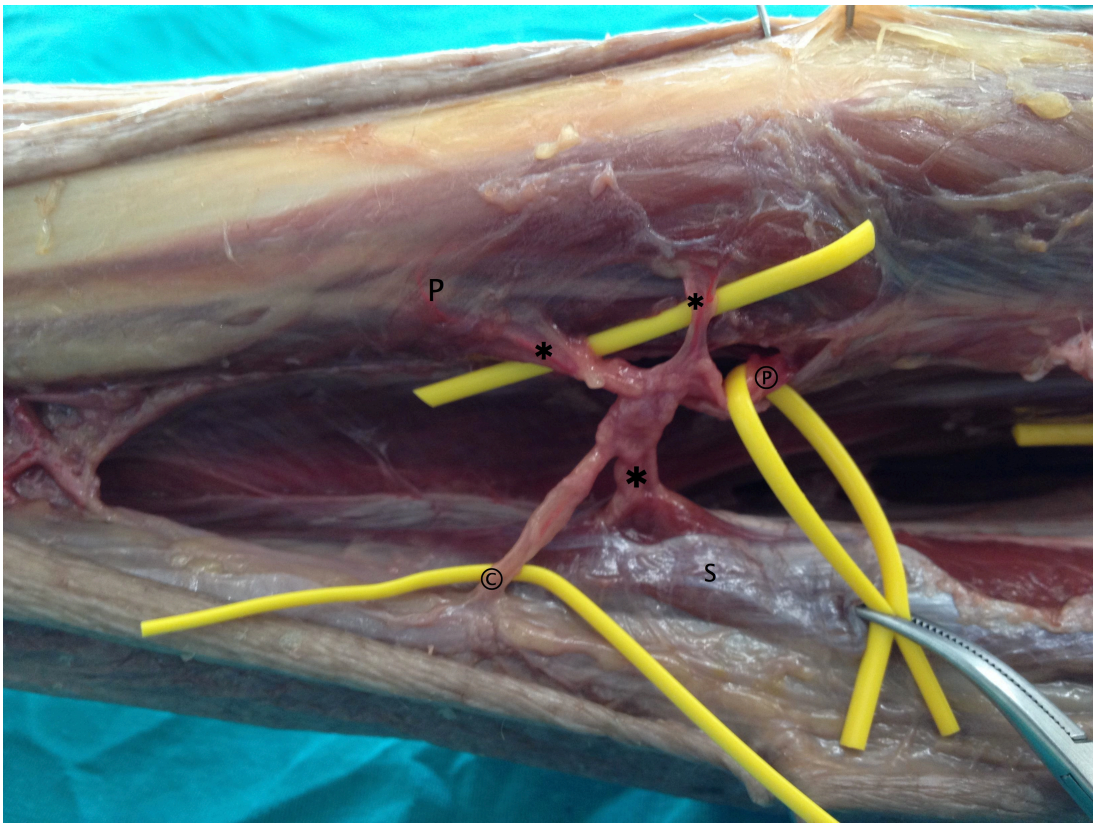

Fig 52. Perforante 14. ⓟ: Perforante. Ⓒ: rama cutánea. *: rama muscular. P: músculo peroneo. S: músculo sóleo.

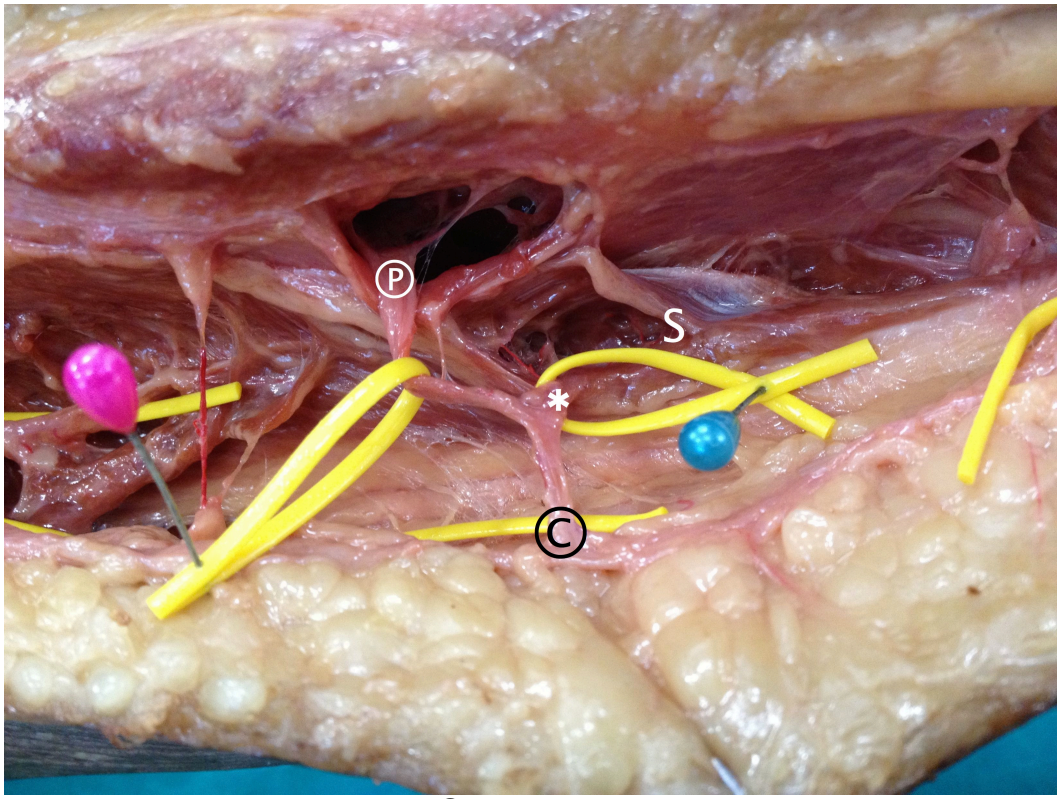

Fig 53. Perforante 21. ⓟ: Perforante. Ⓒ: rama cutánea. *: rama muscular. S: músculo sóleo.

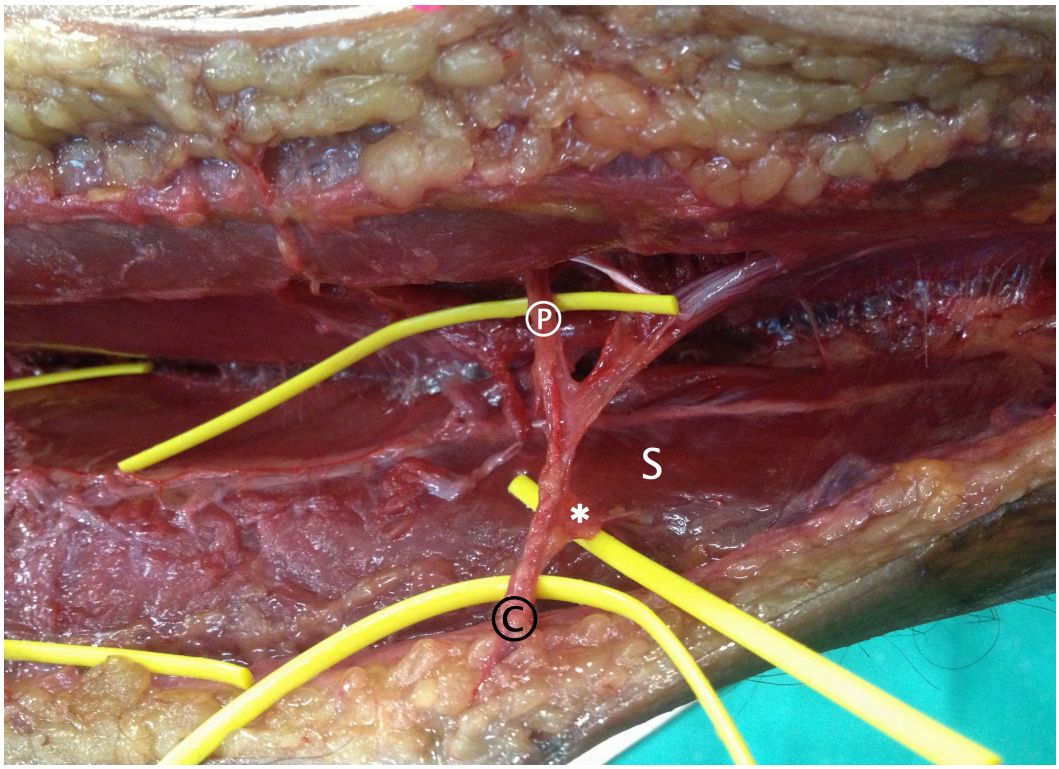

Fig 54. Perforante 37. En esta imagen la parte proximal corresponde al borde izquierdo de la foto. ⓟ: Perforante. Ⓒ: rama cutánea. *: rama muscular. S: músculo sóleo.

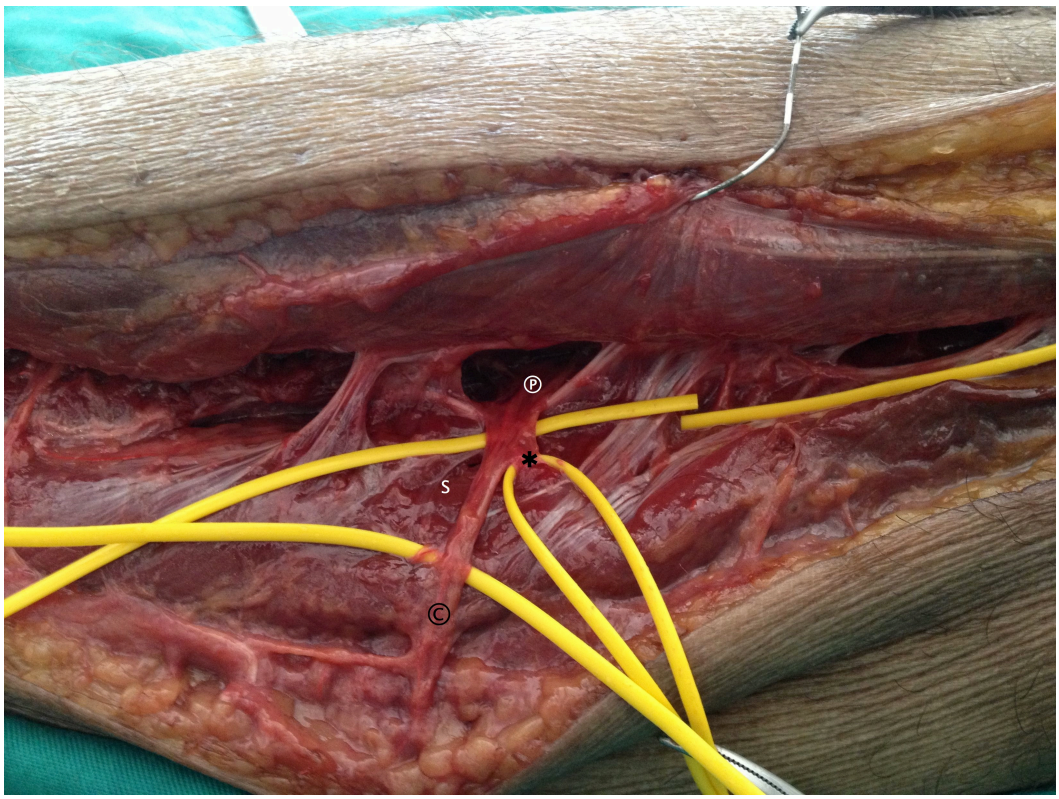

Fig 55. Perforante 44. ⓟ: Perforante. Ⓒ: rama cutánea. *: rama muscular. S: músculo sóleo.

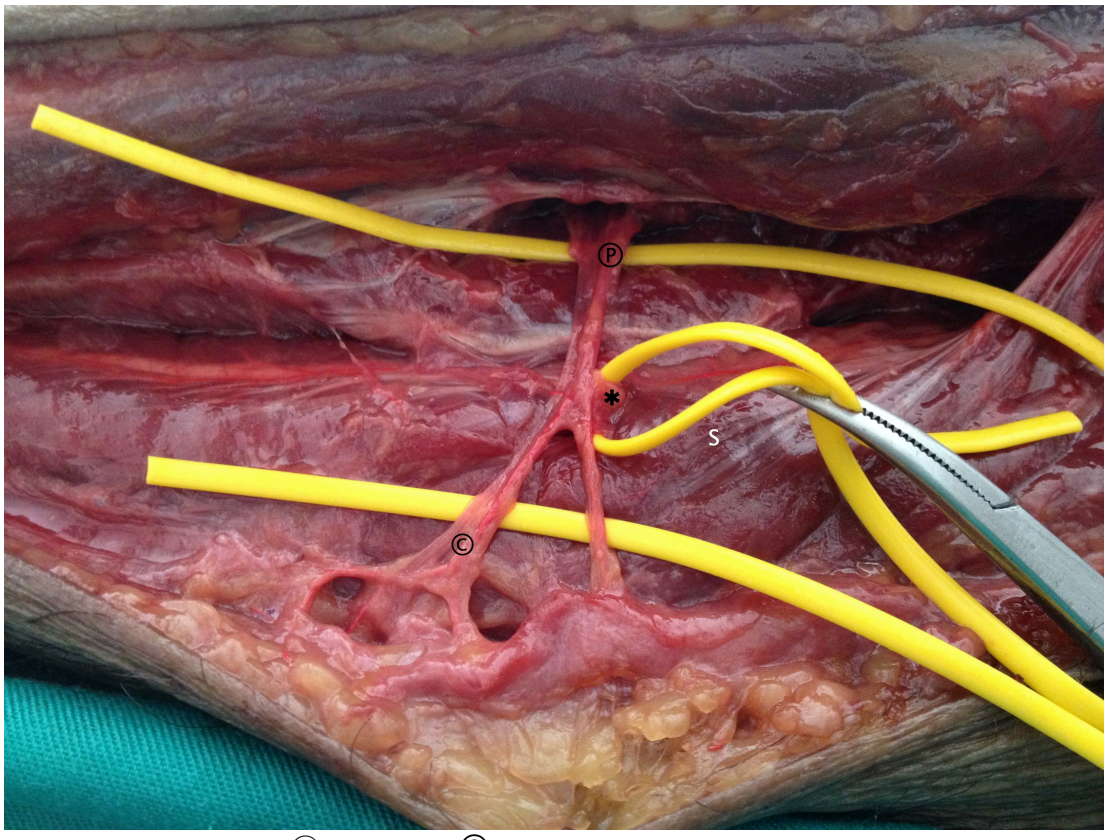

Fig 56. Perforante 45. ⓟ: Perforante. ©: rama cutánea. *: rama muscular. S: músculo sóleo.



Fig 57. Perforante 27. En esta imagen la parte proximal corresponde al borde izquierdo de la foto.
ⓟ: Perforante. ©: rama cutánea. *: rama muscular. P: músculo peroneo

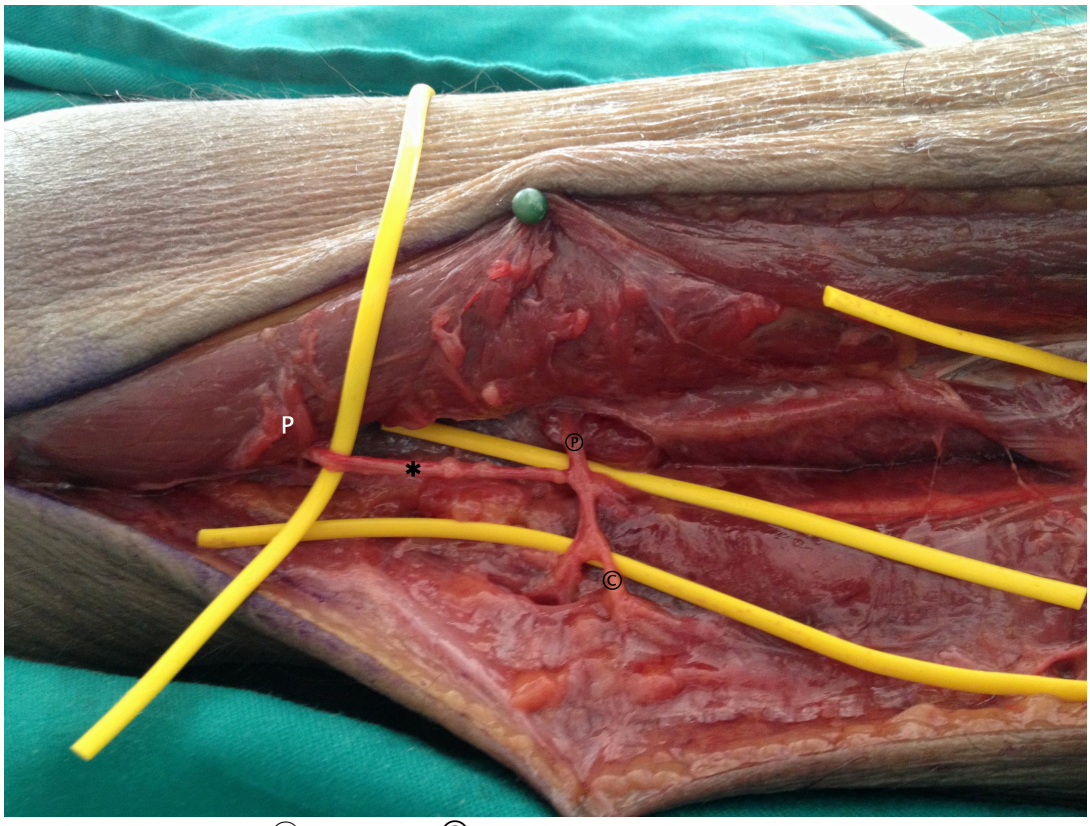

Fig 58. Perforante 46. ⓟ: Perforante. ©: rama cutánea. *: rama muscular. P: músculo peroneo

Disección desde el borde medial de la pierna: Se realizó la incisión 2cm por detrás de la cara medial de la tibia. Desde aquí comenzamos la disección en dirección posterior. En este caso observamos que las perforantes emergen entre el sóleo y el flexor largo de los dedos, atravesando la hoja profunda de la fascia crural que separa los dos compartimentos posteriores de la pierna (superficial y profundo). (Figuras 59 y 60)

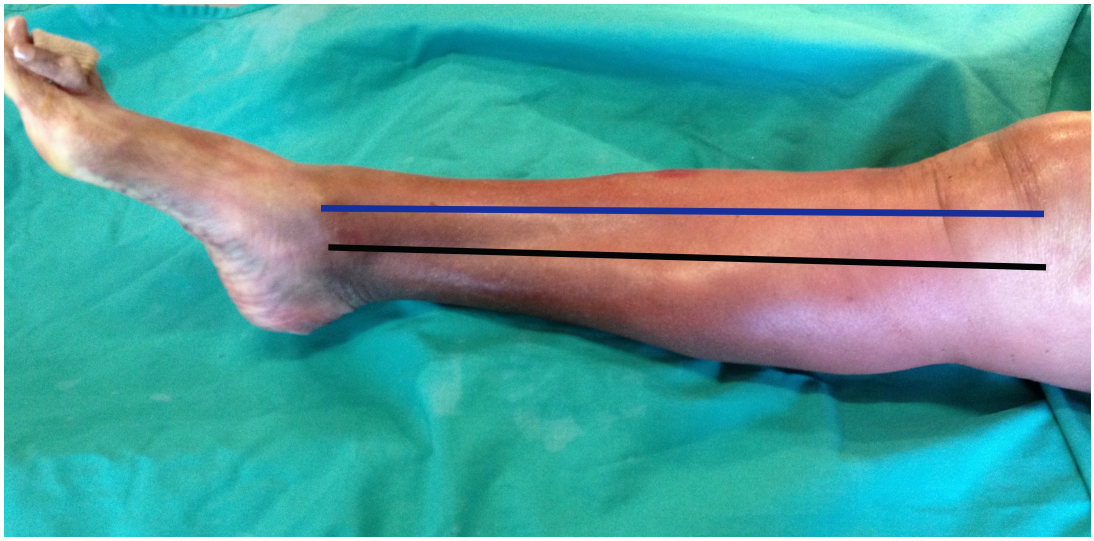

Fig.59: Vía de abordaje desde el borde medial de la pierna señalada en color negro. En color azul se representa la cara medial de la tibia.

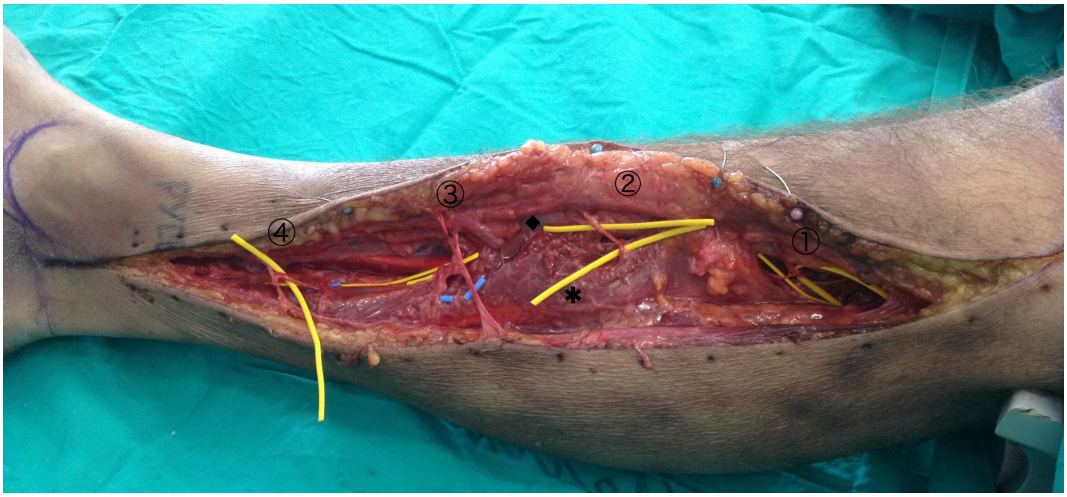

Fig.60: Pieza 10. Vía de abordaje desde el borde medial. *: sóleo; ◆: flexor largo de los dedos; numeradas del 1 al 4 aparecen las perforantes con aplicaciones quiméricas encontradas en esta pieza.

A continuación veremos algunas imágenes de perforantes que emergen por el borde medial de la pierna en los tercios medio (Figuras 62 a 71) y distal (Figura 72).

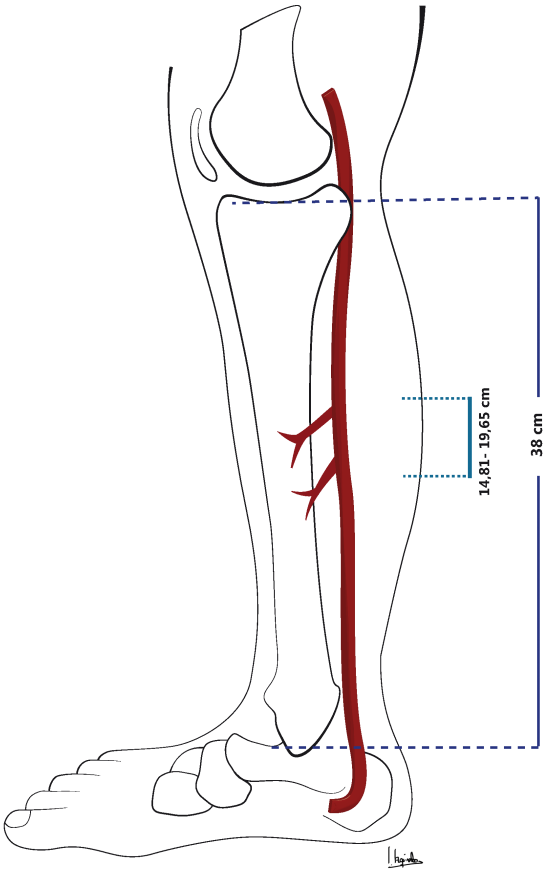

Fig 61. Ilustración sobre localización más frecuente de perforantes con aplicaciones quiméricas dependientes de la arteria tibial posterior.

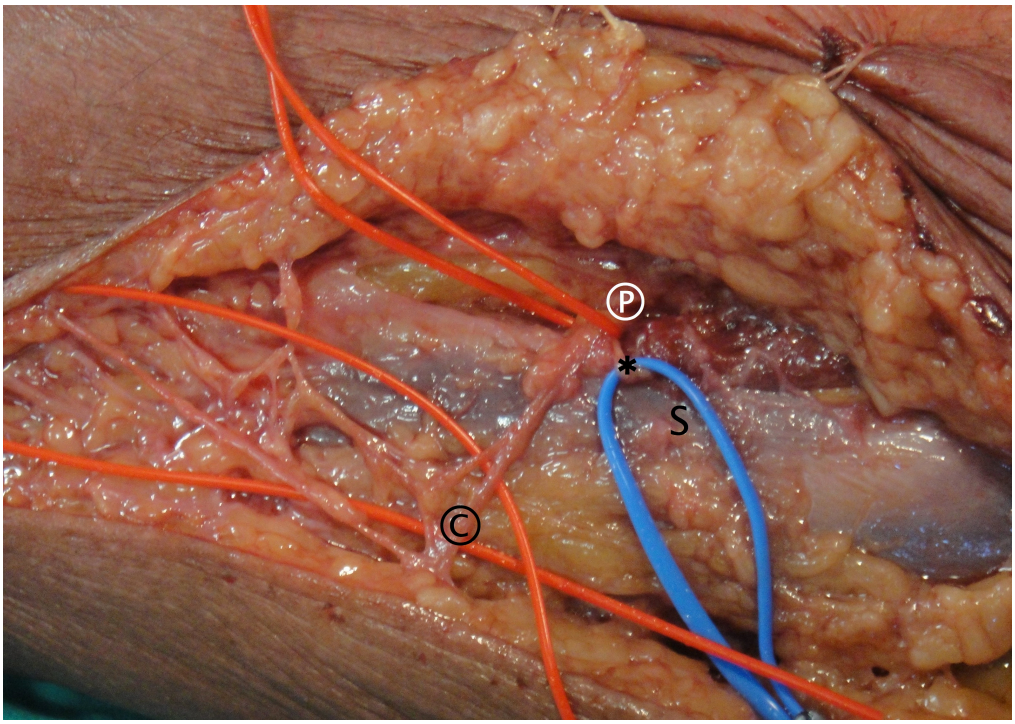

Fig 62. Perforante 2. ⓟ: Perforante. Ⓒ: rama cutánea. *: rama muscular. S: músculo sóleo.

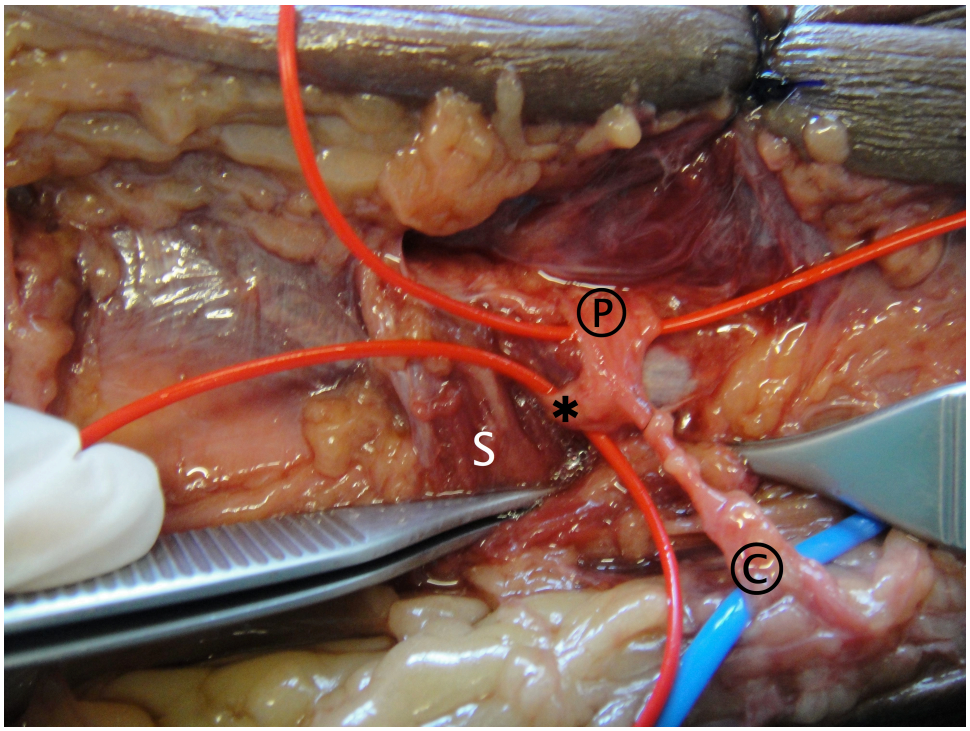

Fig 63. Perforante 7. En esta imagen la parte proximal corresponde al borde izquierdo de la foto.

ⓟ: Perforante. Ⓒ: rama cutánea. *: rama muscular. S: músculo sóleo.

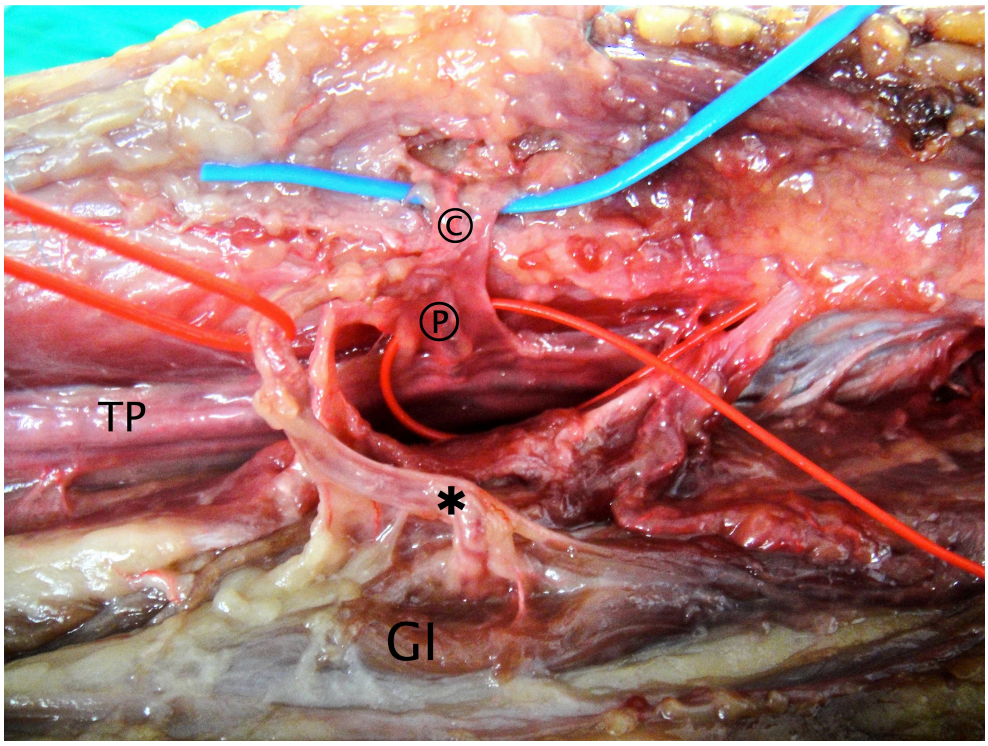

Fig.64. Perforante 11. ⓟ: Perforante. Ⓒ: rama cutánea. *: rama muscular. GI: músculo gemelo interno.

TP: Arteria tibial posterior.

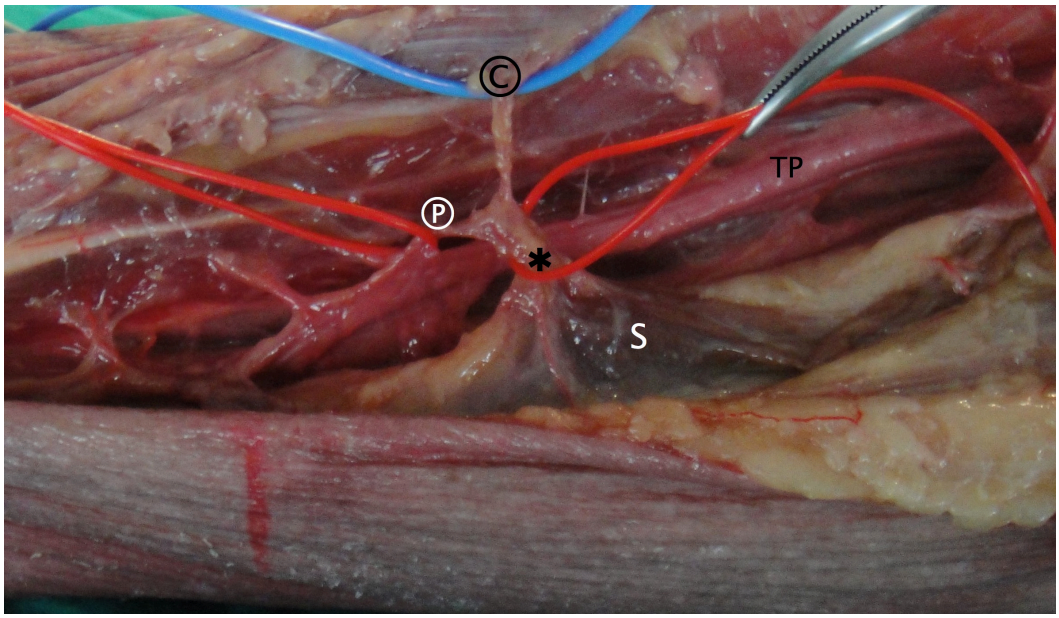

Fig 65. Perforante 12. ⓟ: Perforante. Ⓒ: rama cutánea. *: rama muscular. S: músculo sóleo.

TP: arteria tibialposterior

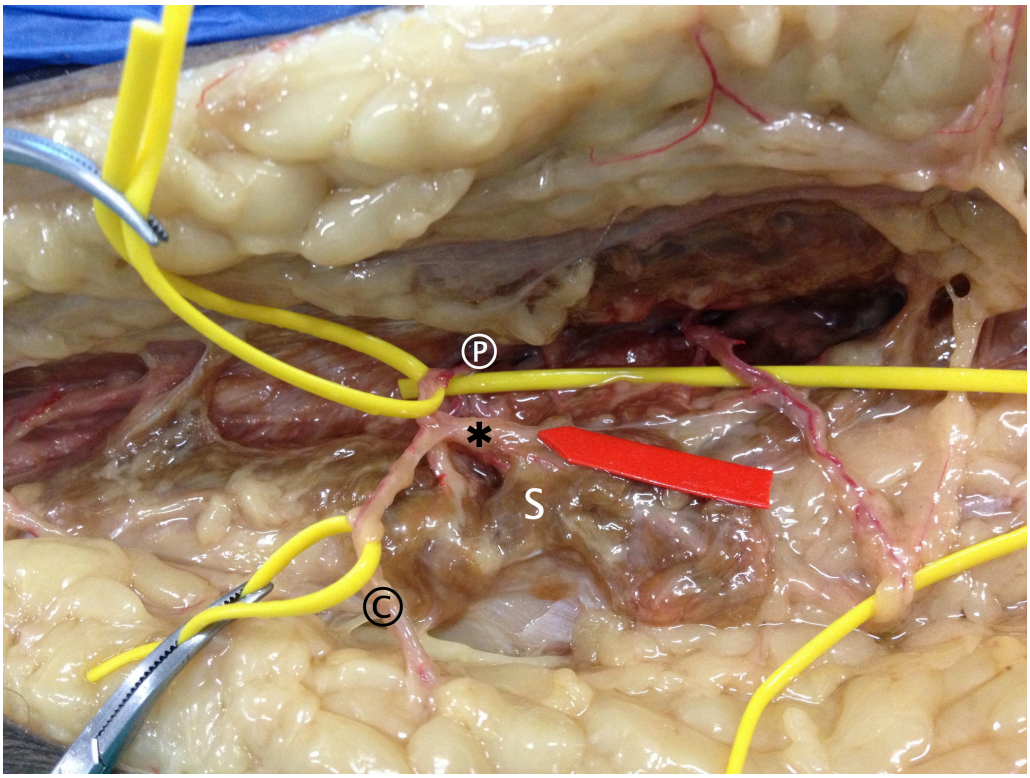

Fig 66. Perforante 23. ⓟ: Perforante. Ⓒ: rama cutánea. *: rama muscular. S: músculo sóleo.

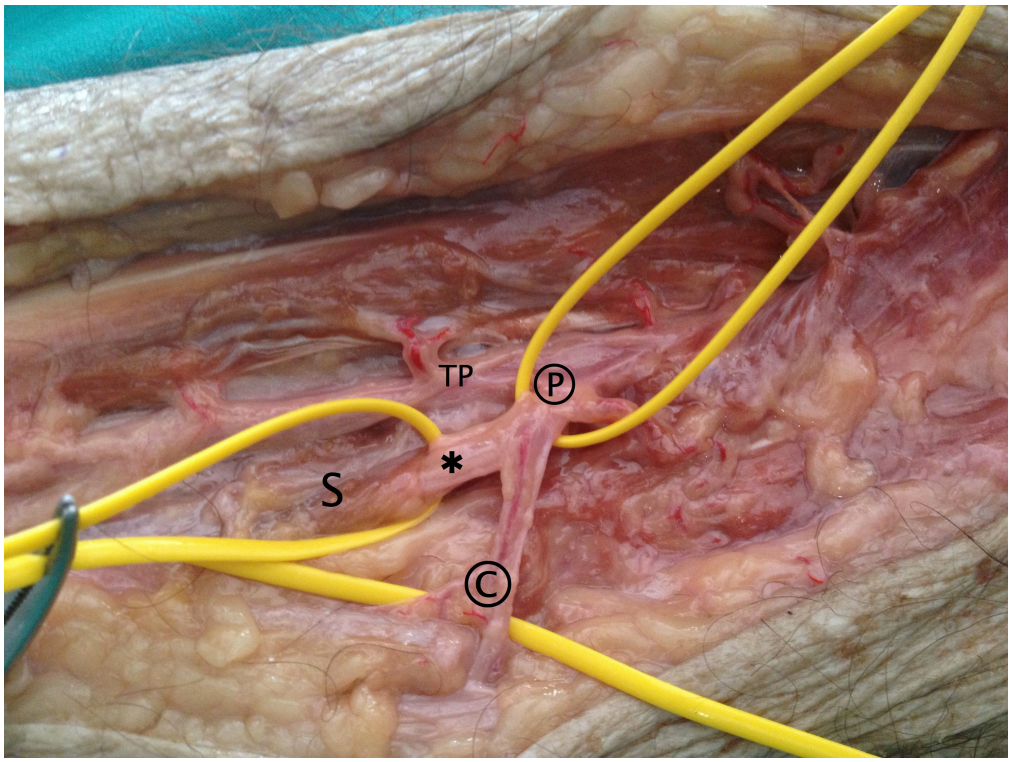

Fig 67. Perforante 28. ⓟ: Perforante. Ⓒ: rama cutánea. *: rama muscular. S: músculo sóleo.

TP: arteria tibial posterior

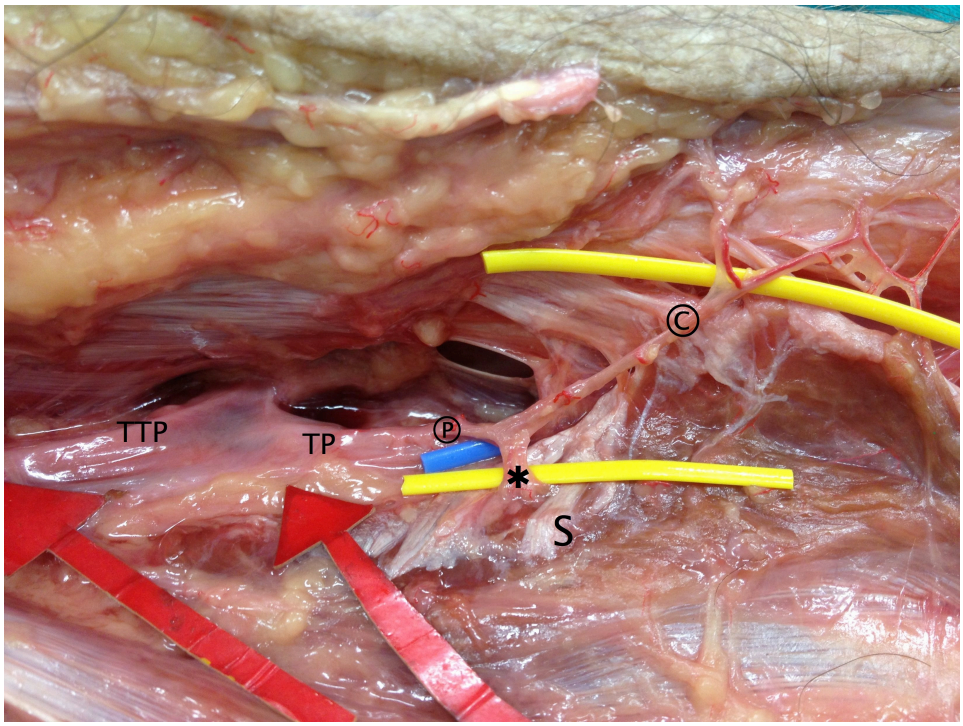

Fig 68. Perforante 33. En esta imagen la parte proximal corresponde al borde izquierdo de la foto.

ⓟ: Perforante. Ⓒ: rama cutánea. *: rama muscular. S: músculo sóleo.

TP: arteria tibial posterior. TTP: tronco tibioperoneo.

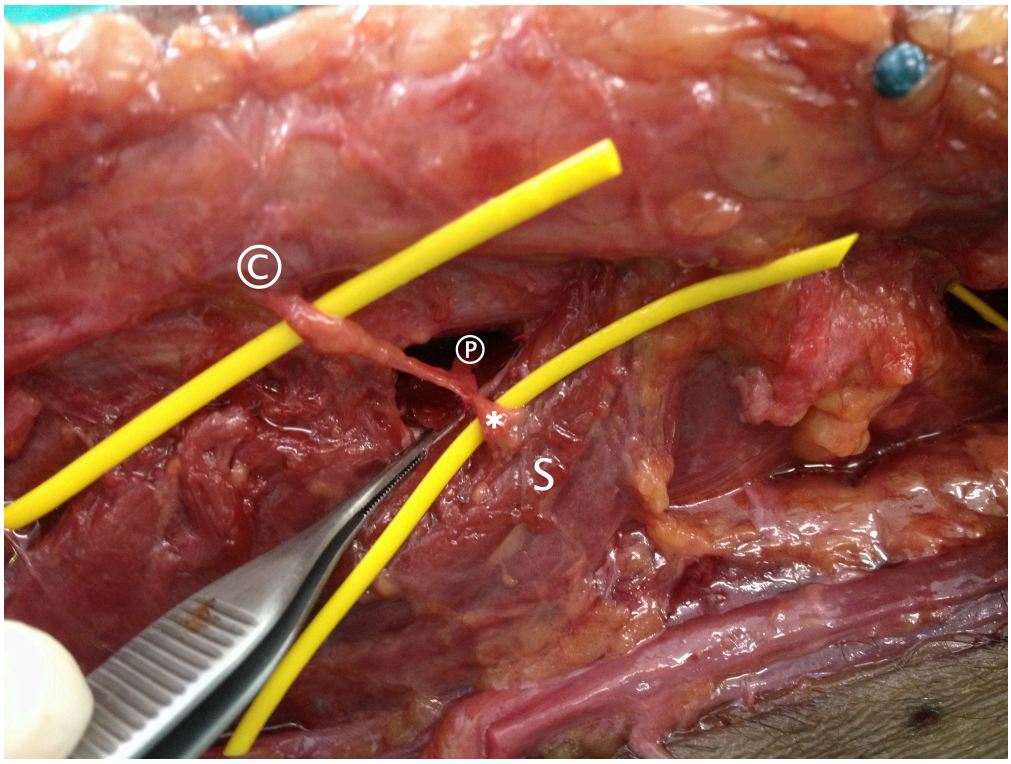

Fig 69. Perforante 40. ⓟ: Perforante. Ⓒ: rama cutánea. *: rama muscular. S: músculo sóleo.

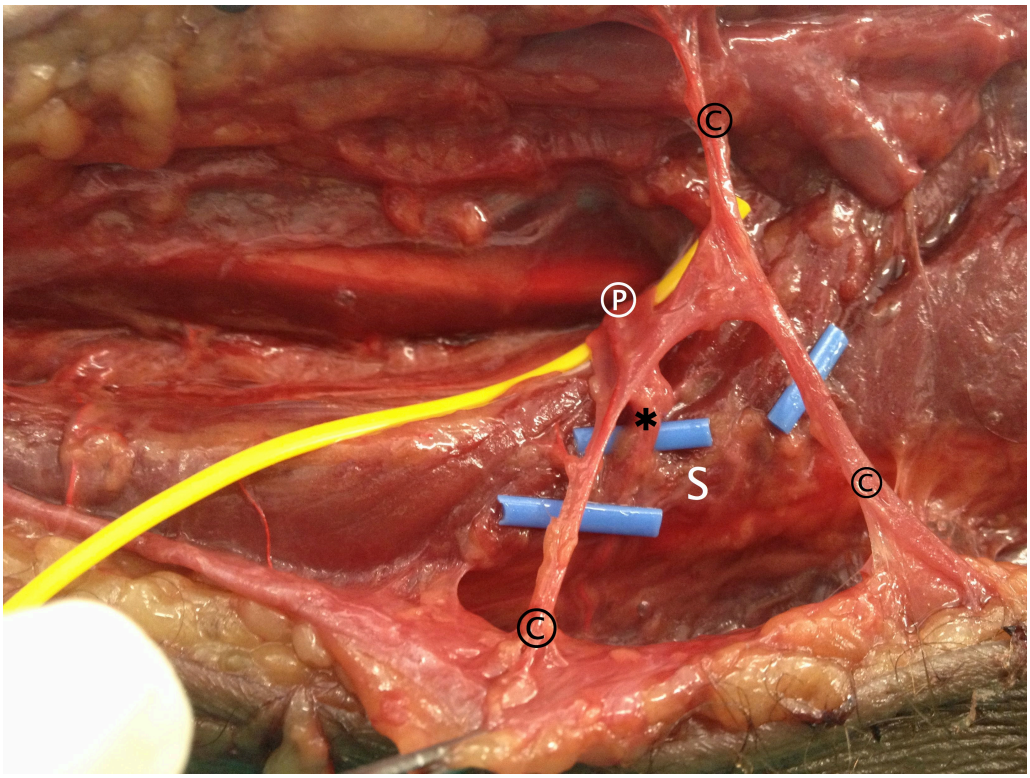

Fig 70. Perforante 41. ⓟ: Perforante. Ⓒ: rama cutánea. *: rama muscular. S: músculo sóleo.

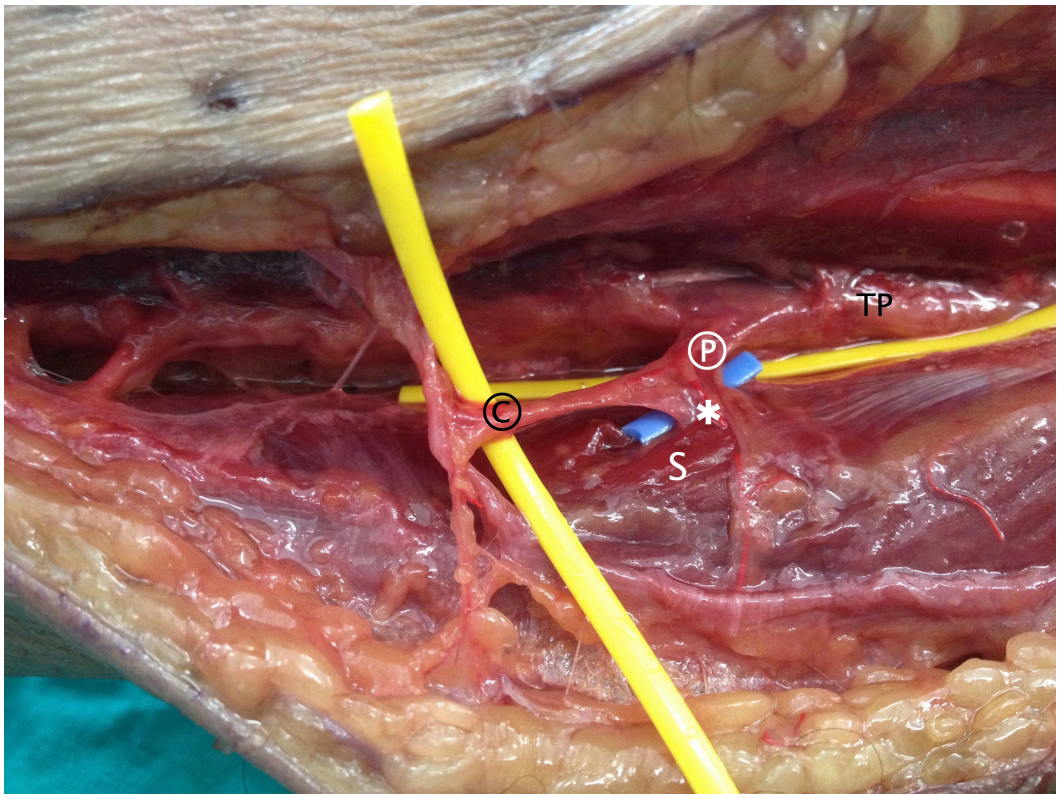

Fig 71. Perforante 42. ⓟ: Perforante. Ⓒ: rama cutánea. *: rama muscular. S: músculo sóleo.

TP: arteria tibial posterior

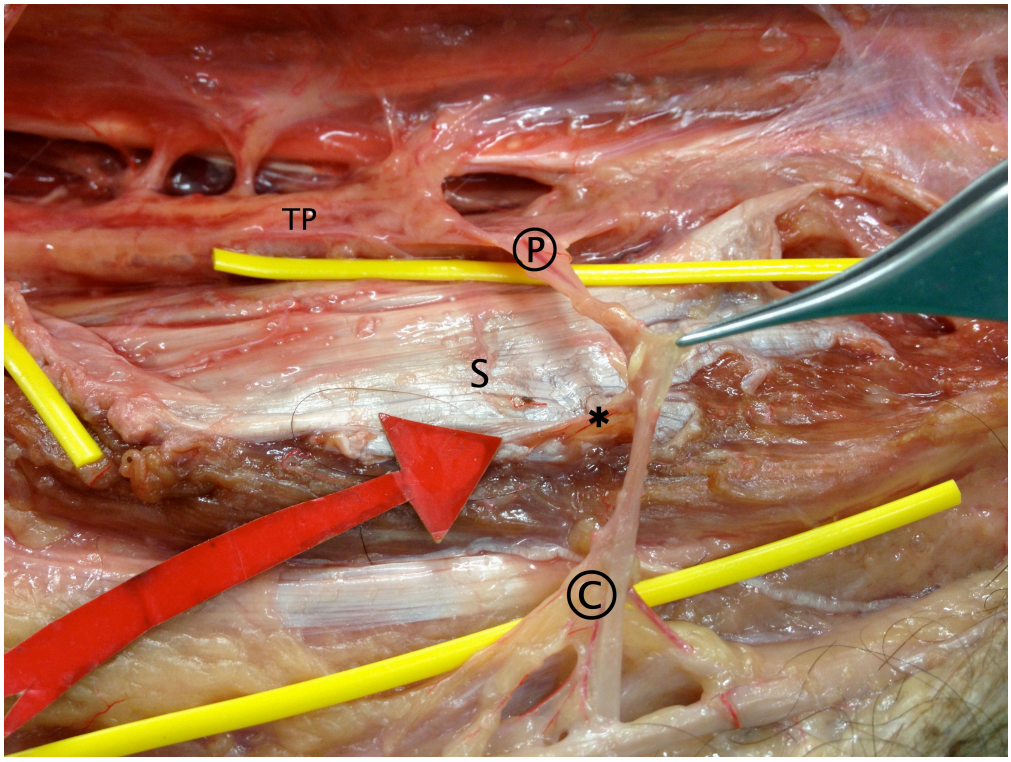

Fig 72. Perforante 34. En esta imagen la parte proximal corresponde al borde izquierdo de la foto.

ⓟ: Perforante. Ⓒ: rama cutánea. *: rama muscular. S: músculo sóleo.

TP: arteria tibial posterior

Para conocer la distancia a la que emergían las perforantes quiméricas de cada uno de los troncos se tomó como punto de referencia la meseta tibial.

De cada una de ellas se midió la distancia a la que se producía su división en las dos ramas, la longitud de la rama muscular hasta que abordaba el músculo, así como la longitud de la rama cutánea.

El cómputo total de perforantes encontradas fue ordenado asignando a cada perforante un número y comenzando desde la pieza 1 a la 13, de proximal a distal y empezando por el borde lateral.

Las variables registradas de cada perforante fueron: el número de pieza, si ésta era un miembro derecho o izquierdo, si salían por el borde medial o lateral de la pierna, la distancia a la cual emergían de su tronco principal tomando como referencia la meseta tibial, si se encontraba en el tercio proximal, intermedio o distal de la pierna, si dependían del tronco tibioperoneo, arteria tibial posterior o arteria peronea, la distancia

hasta su división en dos ramas, la longitud de la rama cutánea, la longitud de la rama muscular, y el músculo que irrigaban.

Con todos estos datos se elaboró una base de datos que posteriormente fue analizada estadísticamente.

Método estadístico:

1. Estadística descriptiva de cada variable con la determinación de distribuciones de frecuencias y, en el caso de variables cuantitativas, el cálculo de parámetros característicos: media, desviación típica, máximo y mínimo.
2. Contrastes de distribuciones frente a la hipótesis de igual distribución aceptando el modelo binomial.
3. Análisis de correlación lineal con el cálculo del coeficiente de correlación entre variables cuantitativas.
4. Análisis factorial para determinar las componentes principales, con rotación varimax.
5. Contrastes de igualdad de medias con el test de la t-Student para la comparación de grupos.
6. Análisis de varianza de una y de dos vías para el estudio de las interacciones.

RESULTADOS

Resultados.

Descriptiva. Tablas de frecuencia.

Se identificaron un total de 61 perforantes con aplicaciones quiméricas en las 13 piezas del estudio.

En un 49,2% de los casos éstas fueron encontradas en miembros derechos y en un 50,8% en miembros izquierdos (Tabla 1) .

		Frecuencia	Porcentaje	Porcentaje válido	Porcentaje acumulado
Válidos	Derecho	30	49,2	49,2	49,2
	Izquierdo	31	50,8	50,8	100,0
	Total	61	100,0	100,0	

Tabla 1. Miembros derechos e izquierdos de las 13 piezas a estudio.

En un 41% de los casos las perforantes se localizaban en el tercio proximal de la pierna, en un 47,5% en el tercio medio y en un 11,5 % en el tercio distal. Es decir, en un 88,5% de los casos las perforantes se localizaron en los tercios proximal y medio de la pierna. Aunque no existen diferencias significativas parece que las perforantes están más concentradas en el tercio medio (Tabla 2).

El menor número de perforantes se localizan en el tercio inferior de la pierna ($p<0,01$).

		Frecuencia	Porcentaje	Porcentaje válido	Porcentaje acumulado
Válidos	1	25	41,0	41,0	41,0
	2	29	47,5	47,5	88,5
	3	7	11,5	11,5	100,0
	Total	61	100,0	100,0	

Tabla 2. Perforantes que salen en cada tercio de la pierna siendo 1: Proximal, 2: Medio y 3: Distal.

El 47,4% de las perforantes emergían por el borde medial de la pierna y el 52,5% lo hacían por el borde lateral o peroneo (Tabla 3).

La distribución de las perforantes es semejante entre el borde medial y lateral de cada una de las piezas.

		Frecuencia	Porcentaje	Porcentaje válido	Porcentaje acumulado
Válidos	Medial	29	47,5	47,5	47,5
	Lateral	32	52,5	52,5	100,0
	Total	61	100,0	100,0	

Tabla 3. Borde de la pierna (medial o lateral) por el que emergen las perforantes.

Con respecto a la arteria principal de la que dependen estas perforantes (Tabla 4), proceden fundamentalmente de la arteria tibial posterior ($p<0,02$).

		Frecuencia	Porcentaje	Porcentaje válido	Porcentaje acumulado
Válidos	1	11	18,0	18,0	18,0
	2	20	32,8	32,8	50,8
	3	30	49,2	49,2	100,0
	Total	61	100,0	100,0	

Tabla 4. Arteria de la que depende cada perforante siendo 1: Tronco tibio peroneo, 2: Arteria peronea y 3: Arteria tibial posterior.

En la siguiente tabla (Tabla 5), se recogen las distancias en centímetros desde la meseta tibial a la cual fueron encontradas cada una de las perforantes.

Como vemos en la tabla 6, la distancia media a la que emergen las perforantes son los 16,01 cm de meseta tibial con una desviación típica de 7,542 cm. El 75% de la perforantes se encuentran entre los 6 y los 22 cm de meseta tibial.

Si hablamos de frecuencias acumuladas (Tabla 5), vemos que entre los 6 y 10 cm desde la meseta tibial podemos encontrar al 26,2% del total de perforantes, entre los 12 y 15 cm hayamos el 21,3 % de las perforantes y entre los 17 y 19 cm se encuentran el 16,4%.

No hay perforantes a menos de 6 cm de la meseta tibial.

		Frecuencia	Porcentaje	Porcentaje válido	Porcentaje acumulado
Válidos	6	8	13,1	13,1	13,1
	6,50	1	1,6	1,6	14,8
	7	3	4,9	4,9	19,7
	8	1	1,6	1,6	21,3
	10	3	4,9	4,9	26,2
	11	3	4,9	4,9	31,1
	12	2	3,3	3,3	34,4
	12,50	1	1,6	1,6	36,1
	13	6	9,8	9,8	45,9
	14	2	3,3	3,3	49,2
	15	2	3,3	3,3	52,5
	15,50	1	1,6	1,6	54,1
	17	3	4,9	4,9	59,0
	18	2	3,3	3,3	62,3
	19	5	8,2	8,2	70,5
	20	1	1,6	1,6	72,1
	21	1	1,6	1,6	73,8
	22	4	6,6	6,6	80,3
	24	2	3,3	3,3	83,6
	25	2	3,3	3,3	86,9
	27	1	1,6	1,6	88,5
	28	2	3,3	3,3	91,8
	29	2	3,3	3,3	95,1
	30	1	1,6	1,6	96,7
	31	2	3,3	3,3	100,0
	Total	61	100,0	100,0	

Tabla 5: Distancia a la cual emerge cada perforante midiendo desde la meseta tibial en centímetros.

El siguiente dato que se midió fue la distancia en centímetros hasta la bifurcación en sus dos ramas (Tabla 6). Los datos muestran que la distancia media hasta la división es de 2,21 cm con una desviación típica de 1,006 cm.

Estadísticos

		Peroné (cm)	Tibia (cm)	Distancia Meseta tibial	hasta DIV(cm)
N	Válidos	61	61	61	61
	Perdidos	0	0	0	0
Media		38,95	38,03	16,01	2,21
Error típ. de la media		,196	,206	,966	,137
Desv. típ.		1,532	1,612	7,542	1,066
Mínimo		37	36	6	1
Máximo		41	40	31	5
Percentiles	25	37,00	36,00	10,00	1,50
	50	39,00	38,00	15,00	2,00
	75	40,50	40,00	22,00	3,00

Tabla 6: Estadística descriptiva. Longitud del peroné en cm, longitud de la tibia en cm, distancia a la que emerge cada perforante desde la meseta tibial en cm, y longitud de la perforante hasta que se divide en sus dos ramas.

		Frecuencia	Porcentaje	Porcentaje válido	Porcentaje acumulado
Válidos	0,50	6	9,8	9,8	9,8
	1	5	8,2	8,2	18,0
	1,50	7	11,5	11,5	29,5
	2	19	31,1	31,1	60,7
	2,50	8	13,1	13,1	73,8
	3	5	8,2	8,2	82,0
	3,50	3	4,9	4,9	86,9
	4	7	11,5	11,5	98,4
	5	1	1,6	1,6	100,0
	Total	61	100,0	100,0	

Tabla 7. Distancia desde que sale la perforante de su arteria principal hasta que se divide en sus dos ramas.

Con respecto a la longitud de la rama cutánea (Tabla 8), la longitud media es de 3,16 cm con una desviación típica de 1,167 cm.

En el caso de la longitud de la rama muscular , la longitud media es de 2,03 cm con una desviación típica de 1,2 cm.

Estadísticos

		Piel (cm)	Músculo (cm)
N	Válidos	61	61
	Perdidos	0	0
Media		3,16	2,03
Error típ. de la media		,149	,154
Desv. típ.		1,167	1,200
Mínimo		1	1
Máximo		7	5
Percentiles	25	2,00	1,00
	50	3,00	1,50
	75	4,00	2,50

Tabla 8: Estadística descriptiva, longitud de rama cutánea y muscular en cm.

A mayor longitud de rama, mayor movilidad para el colgajo. Esto aportaría un rango de aplicaciones más extenso que las perforantes con ramas más cortas.

		Frecuencia	Porcentaje	Porcentaje válido	Porcentaje acumulado
Válidos	1	2	3,3	3,3	3,3
	1,50	1	1,6	1,6	4,9
	2	14	23,0	23,0	27,9
	2,50	2	3,3	3,3	31,1
	3	18	29,5	29,5	60,7
	3,50	6	9,8	9,8	70,5
	4	13	21,3	21,3	91,8
	5	3	4,9	4,9	96,7
	7	2	3,3	3,3	100,0
	Total	61	100,0	100,0	

Tabla 9. Longitud de la rama cutánea en centímetros.

		Frecuencia	Porcentaje	Porcentaje válido	Porcentaje acumulado
Válidos	0,50	2	3,3	3,3	3,3
	1	17	27,9	27,9	31,1
	1,50	13	21,3	21,3	52,5
	2	12	19,7	19,7	72,1
	2,50	4	6,6	6,6	78,7
	3	3	4,9	4,9	83,6
	3,50	1	1,6	1,6	85,2
	4	4	6,6	6,6	91,8
	4,50	2	3,3	3,3	95,1
	5	3	4,9	4,9	100,0
	Total	61	100,0	100,0	

Tabla 10. Longitud de la rama muscular en centímetros

El músculo irrigado por estas ramas musculares corresponde en un 65,6% de los casos al músculo sóleo. En un 13,1% de los casos irriga al músculo peroneo largo y en un 11,5 % al músculo gemelo interno o medial. Con menos frecuencia, un 6,6% de casos la rama muscular irriga al músculo gemelo externo o lateral y sólo dos perforantes irrigaban al músculo flexor de los dedos (3,3%). (Tabla 11).

Tipo de músculo

		Frecuencia	Porcentaje	Porcentaje válido	Porcentaje acumulado
Válidos	1	7	11,5	11,5	11,5
	2	4	6,6	6,6	18,0
	3	40	65,6	65,6	83,6
	4	8	13,1	13,1	96,7
	6	2	3,3	3,3	100,0
	Total	61	100,0	100,0	

Tabla 11. Músculo que irriga cada rama muscular siendo 1: gemelo interno, 2: gemelo externo, 3: sóleo, 4: peroneos y 6: flexor común de los dedos.

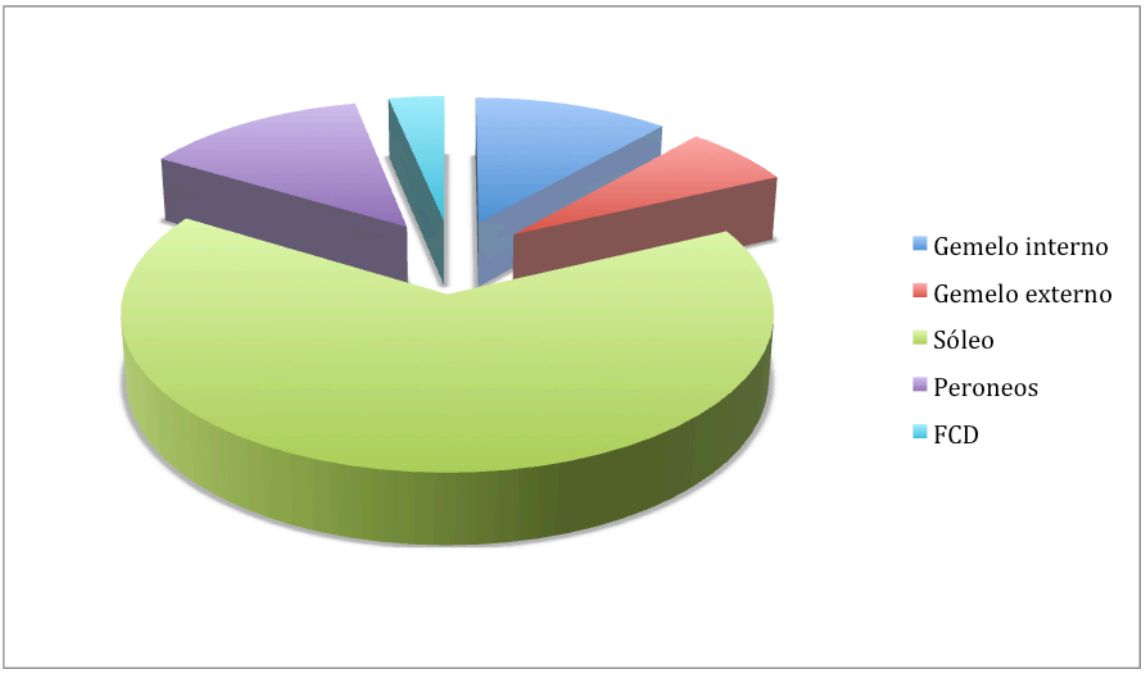

Fig 73. Gráfico de distribución de las ramas musculares en nuestro estudio

Análisis estadístico

Si relacionamos la arteria principal de la que depende cada perforante y el tercio de la pierna en el cual podemos encontrarla vemos que las perforantes que dependen del tronco tibioperoneo se localizan en el 100% de los casos en el tercio proximal. Sin embargo en el caso de las perforantes dependientes de las arterias peronea y tibial posterior éstas se distribuyen en todos los tercios aunque en ambos casos salen con mayor prevalencia en el tercio medio. (Tabla 12).

Tabla de contingencia

Arteria		Tercio			Total
		1 (Prox)	2 (Med)	3 (Distal)	
1 T.Tibio peroneo	Recuento	11	0	0	11
	Frecuencia esperada	4,5	5,2	1,3	11,0
	Residuos corregidos	4,4	-3,5	-1,3	
2 A. Peronea	Recuento	6	10	4	20
	Frecuencia esperada	8,2	9,5	2,3	20,0
	Residuos corregidos	-1,2	,3	1,5	
3 A. Tibial Posterior	Recuento	8	19	3	30
	Frecuencia esperada	12,3	14,3	3,4	30,0
	Residuos corregidos	-2,2	2,4	-,4	
Total	Recuento	25	29	7	61
	Frecuencia esperada	25,0	29,0	7,0	61,0

χ^2=20,852 (p<0,0005)

Tabla 12. Tabla de relación entre tercios, 1: proximal, 2: medio, 3: distal y arterias, 1: tronco tibioperoneo, 2: arteria peronea y 3: arteria tibial posterior.

En el tercio medio las perforantes que hemos encontrado con mayor frecuencia son dependientes de la Arteria Tibial posterior.

En nuestro trabajo, cualquiera de los troncos arteriales analizados dan perforantes con aplicaciones quiméricas cuyas ramas musculares se dirigen al sóleo (Tabla 13).

Tabla de contingencia

Arteria		Tipo de músculo					TOTAL
		1 (GI)	2 (GE)	3 (S)	4 (P)	6 (FCD)	
1 T. Tibio peroneo	Recuento	1	1	7	2	0	11
	Frecuencia esperada	1,3	,7	7,2	1,4	,4	11,0
	Residuos corregidos	-,3	,4	-,1	,5	-,7	
2 A Peronea	Recuento	0	3	11	6	0	20
	Frecuencia esperada	2,3	1,3	13,1	2,6	,7	20,0
	Residuos corregidos	-2,0	1,9	-1,2	2,7	-1,0	
3 A Tibial Posterior	Recuento	6	0	22	0	2	30
	Frecuencia esperada	3,4	2,0	19,7	3,9	1,0	30,0
	Residuos corregidos	2,1	-2,0	1,3	-3,0	1,5	
Total	Recuento	7	4	40	8	2	61
	Frecuencia esperada	7,0	4,0	40,0	8,0	2,0	61,0

Tabla 13. Tabla de relación entre las arterias principales 1: tronco tibioperoneo, 2: arteria peronea, 3: arteria tibial posterior, y el músculo que irrigan las ramas musculares de las perforantes, siendo el 1: gemelo interno (GI), 2: gemelo externo (GE), 3: sóleo (S), 4: perineos (S) y 6: flexor común de los dedos (FCD).

Las perforantes se distribuyen de una manera similar en los bordes medial y lateral de la pierna. Existe una tendencia de las perforantes del tercio proximal a emerger por el borde lateral de la pierna, así como las perforantes del tercio medio salen con mayor frecuencia por el borde medial de la pierna (P=0,022). (Tabla 14)

Tabla de contingencia

Tercio		Medial/Lateral		Total
		Lateral	Medial	
1 Proximal	Recuento	18	7	25
	Frecuencia esperada	13,1	11,9	25,0
	Residuos corregidos	2,5	-2,5	
2 Medio	Recuento	10	19	29
	Frecuencia esperada	15,2	13,8	29,0
	Residuos corregidos	-2,7	2,7	
3 Distal	Recuento	4	3	7
	Frecuencia esperada	3,7	3,3	7,0
	Residuos corregidos	,3	-,3	
Total	Recuento	32	29	61
	Frecuencia esperada	32,0	29,0	61,0

$\chi^2 = 7{,}647$ (P=0,022)

Tabla 14. Tabla de relación entre el borde de la pierna (medial o lateral) y el tercio por el que emerge cada perforante siendo 1: proximal, 2: medio y 3: distal.

Tanto las perforantes dependientes del tronco tibioperoneo como las de la peronea salen por el borde lateral de la pierna en el 100% de los casos. Las perforantes dependientes de la arteria tibial posterior salen prioritariamente por el borde medial (p<0,0005). (Tabla 15)

Tabla de contingencia

Arteria		Medial/Lateral		Total
		Lateral	Medial	
1 T. Tibio Peroneo	Recuento	11	0	11
	Frecuencia esperada	5,8	5,2	11,0
	Residuos corregidos	3,5	-3,5	
2 A Peronea	Recuento	20	0	20
	Frecuencia esperada	10,5	9,5	20,0
	Residuos corregidos	5,2	-5,2	
3 A Tibial Posterior	Recuento	1	29	30
	Frecuencia esperada	15,7	14,3	30,0
	Residuos corregidos	-7,6	7,6	
Total	Recuento	32	29	61
	Frecuencia esperada	32,0	29,0	61,0

X^2= 57,11 (P<0,0005)

Tabla 15. Tabla de relación entre el borde de la pierna (medial o lateral) y arteria principal de la que depende cada perforante siendo 1: tronco tibioperoneo, 2: arteria peronea y 3: arteria tibial posterior.

Las perforantes con ramas musculares a gemelo interno suelen salir por el borde medial de la pierna. En el caso de las perforantes con ramas musculares a gemelo externo y peroneos lo hacen por el borde lateral. Y en el caso de las perforantes con ramas musculares a sóleo éstan salen de manera similar por ambos lados de la pierna.

Tabla de contingencia

Músculo		Medial/Lateral		Total
		Lateral	Medial	
1 Gemelo Interno	Recuento	1	6	7
	Frecuencia esperada	3,7	3,3	7,0
	Residuos corregidos	-2,1	2,1	
2 Gemelo Externo	Recuento	4	0	4
	Frecuencia esperada	2,1	1,9	4,0
	Residuos corregidos	2,0	-2,0	
3 Sóleo	Recuento	19	21	40
	Frecuencia esperada	21,0	19,0	40,0
	Residuos corregidos	-1,1	1,1	
4 Peroneos	Recuento	8	0	8
	Frecuencia esperada	4,2	3,8	8,0
	Residuos corregidos	2,9	-2,9	
6 FCD	Recuento	0	2	2
	Frecuencia esperada	1,0	1,0	2,0
	Residuos corregidos	-1,5	1,5	
Total	Recuento	32	29	61
	Frecuencia esperada	32,0	29,0	61,0

χ^2= 17,566 (P=0,001)

Tabla 16. Relación entre el borde de la pierna por la que emerge cada perforante (medial y lateral) y músculo que irriga la rama muscular siendo 1: gemelo interno, 2: gemelo externo, 3: sóleo, 4: peroneos y 6: flexor común de los dedos.

Análisis según el borde de la pierna por el que emergen las perforantes

Estadísticos de grupo

	Medial/Lateral	N	Media	Desviación típ.	Error típ. de la media
Distancia desde meseta tibial	Lateral	32	14,5469	8,38524	1,48231
	Medial	29	17,6207	6,23735	1,15825
hasta DIV(cm)	Lateral	32	2,5000	,94186	,16650
	Medial	29	1,8966	1,12106	,20818
rama piel (cm)	Lateral	32	3,3594	1,28411	,22700
	Medial	29	2,9310	,99753	,18524
rama músculo (cm)	Lateral	32	2,1250	1,24434	,21997
	Medial	29	1,9310	1,16285	,21594

Tabla 17. Análisis de perforantes que emergen por el borde lateral y medial de pierna siendo N el número de perforantes encontradas.

Si analizamos las perforantes teniendo en cuenta el borde de la pierna por el que aparecen, vemos que la distancia a la que se divide cada perforante en sus dos ramas es de 2,5 cm de media en el caso de las perforantes que emergen por el borde lateral de la pierna y de 1,89 cm de media en el caso de las del borde medial. (Tabla 17).

Esta diferencia es estadísticamente significativa según indican la tabla 18 con una significación de 0,026.

Por lo tanto podemos decir que en el 95 % de casos la distancia a la cual cada perforante se divide en sus dos ramas será de entre 0,07 y 1,13 cm mayor en las perforantes del lado lateral.

El resto de variables medidas no muestran diferencias estadísticamente significativas entre las perforantes de ambos bordes de la pierna.

Prueba de muestras independientes

		Prueba T para la igualdad de medias		
		t	gl	Sig. (bilateral)
Distancia desde meseta tibial	Se han asumido varianzas iguales	-1,611	59	,113
	No se han asumido varianzas iguales	-1,634	56,919	,108
hasta DIV(cm)	Se han asumido varianzas iguales	2,283	59	,026
	No se han asumido varianzas iguales	2,264	54,965	,028
rama piel (cm)	Se han asumido varianzas iguales	1,444	59	,154
	No se han asumido varianzas iguales	1,462	57,703	,149
rama músculo (cm)	Se han asumido varianzas iguales	,627	59	,533
	No se han asumido varianzas iguales	,629	58,938	,532

Tabla 18. Prueba de T para la igualdad de medias en las perforantes del borde medial y lateral de la pierna.

Análisis por tercios

Análisis de perforantes del tercio proximal:

Estadísticos de grupo

	Medial/Lateral	N	Media	Desviación típ.	Error típ. de la media
Distancia desde meseta tibial	Lateral	18	8,1944	2,87555	,67777
	Medial	7	10,7143	1,60357	,60609
hasta DIV(cm)	Lateral	18	2,5000	,82248	,19386
	Medial	7	2,6429	1,37581	,52001
rama piel (cm)	Lateral	18	3,5556	1,48412	,34981
	Medial	7	3,0000	1,00000	,37796
rama músculo (cm)	Lateral	18	2,0833	1,39590	,32902
	Medial	7	2,2857	1,34960	,51010

Tabla 19. Análisis de perforantes del tercio proximal de la pierna donde N es el número de perforantes encontradas.

Si analizamos las perforantes encontradas en el tercio proximal de la pierna vemos que la distancia media desde meseta tibial a la que encontramos las perforantes en el borde medial es de 10,7 cm mientras que en el lateral es de 8,1 cm (p=0,012). Por lo tanto los resultados muestran que las perforantes se localizan en un nivel más alto en el lado lateral de la pierna (Tablas 19 y 20).

Prueba de muestras independientes

		Prueba T para la igualdad de medias		
		t	gl	Sig. (bilateral)
Distancia desde meseta tibial	Se han asumido varianzas iguales	-2,172	23	,040
	No se han asumido varianzas iguales	-2,771	19,582	,012
hasta DIV(cm)	Se han asumido varianzas iguales	-,322	23	,751
	No se han asumido varianzas iguales	-,257	7,731	,804
rama piel (cm)	Se han asumido varianzas iguales	,907	23	,374
	No se han asumido varianzas iguales	1,079	16,427	,296
rama músculo (cm)	Se han asumido varianzas iguales	-,328	23	,746
	No se han asumido varianzas iguales	-,333	11,338	,745

Tabla 20. Prueba T para la igualdad de medias para perforantes del tercio proximal.

Análisis de perforantes del tercio medio:

Estadísticos de grupo

	Medial/Lateral	N	Media	Desviación típ.	Error típ. de la media
Distancia desde meseta tibial	Lateral	10	20,0000	3,59011	1,13529
	Medial	19	18,3158	4,18068	,95911
hasta DIV(cm)	Lateral	10	2,8500	1,08141	,34197
	Medial	19	1,8421	,88275	,20252
rama piel (cm)	Lateral	10	3,2000	1,03280	,32660
	Medial	19	2,8421	1,06787	,24499
rama músculo (cm)	Lateral	10	2,0500	1,11679	,35316
	Medial	19	1,8158	1,14517	,26272

Tabla 21. Análisis de perforantes del tercio medio de la pierna donde N es el número de perforantes encontradas.

Si analizamos las perforantes del tercio medio (Tabla 21), vemos que la distancia a la que se dividen las perforantes en sus dos ramas es de una media de 2,85cm en la perforantes del borde lateral y de 1,84 cm en las del medial (p=0,012). Por tanto, en el tercio medio podemos decir que en el 95 % de los casos existe una diferencia de longitud a favor de las perforantes que salen por el borde lateral que oscila enter 0,24 y 1,77cm.

Sin embargo, si estudiamos el resto de datos para las perforantes del tercio medio, como la distancia desde meseta tibial o la longitud de la ramas cutánea y la muscular, vemos que no existen diferencias significativas en ninguno de ellos.

Prueba de muestras independientes

		Prueba T para la igualdad de medias		
		t	gl	Sig. (bilateral)
Distancia desde meseta tibial	Se han asumido varianzas iguales	1,079	27	,290
	No se han asumido varianzas iguales	1,133	21,066	,270
hasta DIV(cm)	Se han asumido varianzas iguales	2,705	27	,012
	No se han asumido varianzas iguales	2,536	15,468	,022
rama piel (cm)	Se han asumido varianzas iguales	,867	27	,393
	No se han asumido varianzas iguales	,877	18,974	,392
rama músculo (cm)	Se han asumido varianzas iguales	,528	27	,602
	No se han asumido varianzas iguales	,532	18,834	,601

Tabla 22. Prueba T para la igualdad de medias para perforantes de tercio medio.

Análisis de perforantes del tercio distal:

Estadísticos de grupo

	2edia1/1atera1	N	Media	Desviación típ.	Error típ. de la media
Distancia desde meseta tibial	Lateral	4	29,5000	1,29099	,64550
	Medial	3	29,3333	1,52753	,88192
hasta DIV(cm)	Lateral	4	1,6250	,62915	,31458
	Medial	3	,5000	,00000	,00000
rama piel (cm)	Lateral	4	2,8750	,85391	,42696
	Medial	3	3,3333	,57735	,33333
rama músculo (cm)	Lateral	4	2,5000	1,00000	,50000
	Medial	3	1,8333	1,04083	,60093

Tabla 23. Análisis de perforantes del tercio distal de la pierna donde N es el número de perforantes encontradas.

En el tercio distal ocurre lo mismo que en el tercio medio (Tabla 23). Las perforantes son más largas en el borde lateral (p= 0,029).

En el tercio distal, encontraremos que en el 95% de los casos las perforantes que salen por el borde lateral presentarán una longitud hasta que se dividen en sus dos ramas de entre 0,16 y 2,08cm mayor que las que salen por el borde, Para el resto de variables medidas en las perforantes del tercio distal no existen diferencias significativas entre ambos bordes de la pierna.

Prueba de muestras independientes

		Prueba T para la igualdad de medias		
		t	gl	Sig. (bilateral)
Distancia desde meseta tibial	Se han asumido varianzas iguales	,157	5	,881
	No se han asumido varianzas iguales	,152	3,959	,886
hasta DIV(cm)	Se han asumido varianzas iguales	3,022	5	,029
	No se han asumido varianzas iguales	3,576	3,000	,037
rama piel (cm)	Se han asumido varianzas iguales	-,794	5	,463
	No se han asumido varianzas iguales	-,846	4,991	,436
rama músculo (cm)	Se han asumido varianzas iguales	,859	5	,430
	No se han asumido varianzas iguales	,853	4,341	,438

Tabla 24. Prueba T para la igualdad de medias para perforantes de tercio distal.

Análisis por arteria principal de la que depende cada perforante

Descriptivos

		N	Media	Desviación típica	Error típico
Distancia desde meseta tibial	1	11	6,3182	,46221	,13936
	2	20	19,5000	6,76290	1,51223
	3	30	17,2333	6,48570	1,18412
	Total	61	16,0082	7,54182	,96563
hasta DIV(cm)	1	11	2,2727	,68424	,20631
	2	20	2,5500	1,02470	,22913
	3	30	1,9667	1,16658	,21299
	Total	61	2,2131	1,06638	,13654
rama piel (cm)	1	11	3,6364	1,41582	,42689
	2	20	3,2250	1,25105	,27974
	3	30	2,9333	,98027	,17897
	Total	61	3,1557	1,16741	,14947
Or rama músculo (cm)	1	11	1,7273	1,10371	,33278
	2	20	2,3750	1,30661	,29217
	3	30	1,9167	1,14533	,20911
	Total	61	2,0328	1,20024	,15367

Tabla 25. Análisis de perforantes por arteria principal de la que dependen siendo 1: tronco tibioperonea, 2: arteria peronea y 3: arteria tibial posterior.

Al efectuar el análisis de las perforantes en función de la arteria principal de la que procede vemos que en las perforantes dependientes del tronco tibioperoneo,
la distancia media a la que emerge cada una desde la meseta tibial es de 6,3 ± 0,13 cm. En las dependientes de la arteria peronea es de 19,5 ± 1,51 cm y en las que dependen de la arteria tibial posterior es de 17,23 ± 1,18 cm ($p<0,0005$). (Tabla 25).
Estas diferencias encontradas son estadísticamente significativas según muestran varios test estadísticos (Tablas 26, 27 y 28), los cuales coinciden en una significación del 0,00.

Prueba de homogeneidad de varianzas

	Estadístico de Levene	gl1	gl2	Sig.
Distancia desde meseta tibial hasta DIV(cm)	10,508	2	58	,000
rama piel (cm)	1,592	2	58	,212
rama músculo (cm)	,519	2	58	,598
	,385	2	58	,682

Tabla 26. Prueba de homogeneidad de varianzas para el análisis por arteria principal.

ANOVA

		F	Sig.
Distancia desde meseta tibial hasta DIV(cm)	Inter-grupos	18,331	,000
	Intra-grupos		
	Total		
rama piel (cm)	Inter-grupos	1,869	,163
	Intra-grupos		
	Total		
rama músculo (cm)	Inter-grupos	1,539	,223
	Intra-grupos		
	Total		
	Inter-grupos	1,324	,274
	Intra-grupos		
	Total		

Tabla 27. Test ANOVA para el análisis por arteria principal de la que dependen.

Pruebas robustas de igualdad de las medias

		Estadístico[a]	gl1	gl2	Sig.
Distancia desde meseta tibial	Welch	77,088	2	31,239	,000
	Brown-Forsythe	25,276	2	41,750	,000
hasta DIV(cm)	Welch	1,713	2	32,678	,196
	Brown-Forsythe	2,319	2	55,234	,108
rama piel (cm)	Welch	1,282	2	23,660	,296
	Brown-Forsythe	1,294	2	30,121	,289
rama músculo (cm)	Welch	1,209	2	26,981	,314
	Brown-Forsythe	1,342	2	42,918	,272

a. Distribuidos en F asintóticamente.

Tabla 28. Pruebas robustas de igualdad de medias para el análisis por arteria principal de la que dependen.

Según estos datos podemos afirmar que en el 95% de los casos las perforantes emergen a una distancia diferente de la meseta tibial dependiendo del tronco del que proceden. De este modo las dependientes del tronco tibioperoneo emergen entre 6 y 6,6 cm, las dependientes de la arteria peronea lo hacen entre 16,3 y 22,6 cm y las que dependen de la arteria tibial posterior lo hacen entre 14,8 y 19,6 cm (Tabla 29).

Descriptivos

		Intervalo de confianza para la media al 95%		Mínimo	Máximo
		Límite inferior	Límite superior		
Distancia desde meseta tibial	1	6,0077	6,6287	6,00	7,00
	2	16,3349	22,6651	10,00	31,00
	3	14,8115	19,6551	6,00	31,00
	Total	14,0766	17,9397	6,00	31,00
hasta DIV(cm)	1	1,8130	2,7324	1,50	4,00
	2	2,0704	3,0296	1,00	4,00
	3	1,5311	2,4023	,50	5,00
	Total	1,9400	2,4862	,50	5,00
rama piel (cm)	1	2,6852	4,5875	2,00	7,00
	2	2,6395	3,8105	2,00	7,00
	3	2,5673	3,2994	1,00	5,00
	Total	2,8568	3,4547	1,00	7,00
rama músculo (cm)	1	,9858	2,4688	,50	4,50
	2	1,7635	2,9865	,50	5,00
	3	1,4890	2,3443	1,00	5,00
	Total	1,7254	2,3402	,50	5,00

Tabla 29. Intervalos de confianza del 95% para el análisis de perforantes según la arteria principal de la que dependen.

Análisis de varianza univariante

Analizando los datos en conjunto vemos que el 100% de las perforantes dependientes del tronco tibioperoneo emergen por el borde lateral de la pierna a una distancia media de 6,32 cm de la meseta tibial.

Asimismo el 100% de las perforantes dependientes de la arteria peronea emergen por el borde lateral de la pierna a una distancia media de 19,5 cm.

En el caso de las perforantes dependientes de la arteria tibial posterior la mayoría emergen por el lado medial de la pierna a una distancia media de 17.62 cm de meseta tibial, excepto una perforante que emerge por el lado lateral a una distancia de 6 cm de la meseta tibial. (Tabla 30)

Estadísticos descriptivos

Variable dependiente: Borde Distancia P/T

Arteria		Media	Desviación típica	N
1	Lateral	6,32	,462	11
	Total	6,32	,462	11
2	Lateral	19,50	6,763	20
	Total	19,50	6,763	20
3	Medial	17,62	6,237	29
	Lateral	6,00		1
	Total	17,23	6,486	30
Total	Medial	17,62	6,237	29
	Lateral	14,55	8,385	32
	Total	16,01	7,542	61

Tabla 30. Arteria 1: Tronco TP, 2: Peronea y 3: Tibial posterior. La distancia P/T equivale a la distancia a la que emerge cada perforante tomado desde meseta tibial.

Pruebas de los efectos inter-sujetos

Variable dependiente: Distancia P/T

Origen	Suma de cuadrados tipo III	gl	Media cuadrática	F	Sig.
Modelo corregido	1452,282[a]	3	484,094	14,075	,000
Intersección	8403,363	1	8403,363	244,326	,000
Arteria	1308,543	2	654,272	19,023	,000
Medial-lateral	130,539	1	130,539	3,795	,056
Arteria * Medial-lateral	0,000	0			
Error	1960,464	57	34,394		
Total	19044,750	61			
Total corregida	3412,746	60			

a. R cuadrado = ,426 (R cuadrado corregida = ,395)

Tabla 31.

En las tablas 32 y 33 vemos como las perforantes tienen una distancia media hasta su división en dos ramas de 2,27 cm si dependen del tronco tibioperoneo, de 2,55 cm si dependen de la arteria peronea y de 1,90 cm en el caso de la arteria tibial posterior si salen por el lado medial y de 4cm si lo hacen por el lateral.

Podemos decir por tanto que las perforantes más largas dependen de la arteria peronea y las más cortas de la arteria tibial posterior.

Asimismo podemos decir que las perforantes más largas las encontramos en el borde lateral de la pierna. (Tabla 17).

Estadísticos descriptivos

Variable dependiente: hasta DIV(cm)

Arteria		Media	Desviación típica	N
1	Lateral	2,27	,684	11
	Total	2,27	,684	11
2	Lateral	2,55	1,025	20
	Total	2,55	1,025	20
3	Medial	1,90	1,121	29
	Lateral	4,00		1
	Total	1,97	1,167	30
Total	Medial	1,90	1,121	29
	Lateral	2,50	,942	32
	Total	2,21	1,066	61

Tabla 32. Arteria 1: Tronco TP, 2: Peronea y 3: Tibial posterior. La DIV es la distancia en cm hasta que cada perforante se divide en sus dos ramas.

Pruebas de los efectos inter-sujetos

Variable dependiente: hasta DIV(cm)

Origen	Suma de cuadrados tipo III	gl	Media cuadrática	F	Sig.
Modelo corregido	8,408[a]	3	2,803	2,670	,056
Intersección	240,728	1	240,728	229,374	,000
Arteria	2,868	2	1,434	1,366	,263
Mediallateral	4,277	1	4,277	4,075	,048
Arteria * Mediallateral	0,000	0			
Error	59,821	57	1,049		
Total	367,000	61			
Total corregida	68,230	60			

a. R cuadrado = ,123 (R cuadrado corregida = ,077)

Tabla 33.

DISCUSIÓN

Discusión

Los estudios anatómicos de la vascularización del miembro inferior son importantes pues permiten tener una idea previa de la localización mas frecuente de las arterias perforantes necesarias para el diseño de colgajos locales. Una vez conocida esta información, es fácil aplicarla en la clínica realizando un mapeo previo de la zona mediante eco doppler. De esta manera seleccionamos la perforante más próxima al defecto que deseamos cubrir y diseñamos un colgajo para cobertura local.

No obstante con esta técnica sólo se pueden identificar las perforantes cutáneas, siendo necesario recurrir a otros estudios de imagen mas complejos y costosos, no siempre justificados, que permitan seleccionar perforantes que presenten también ramas musculares. Pensamos, por ello, que conocer con antelación la localización más frecuente de las perforantes con aplicaciones quiméricas resulta de gran ayuda para poder aplicar estos conocimientos básicos a la clínica diaria.

Son muchos los estudios realizados para describir la anatomía vascular de la pierna[10-12,18,18,90], y numerosos los autores que han investigado la localización, trayecto y número de perforantes arteriales en este área[16,17,38,48,49,91-97].

Se han descrito ciertos patrones de localización más frecuente de las perforantes en los distintos niveles de la pierna según el tronco vascular del que dependan. En nuestro estudio hemos observado que las perforantes dependientes del tronco tibioperoneo se localizan en el 100% de los casos en el borde lateral del tercio proximal de la pierna. Estos datos coinciden con los encontrados por Lykoudis, el cual nos habla en su estudio anatómico realizado sobre la disección de 52 piernas de cadáver que existe una predominancia indiscutible de perforantes dependientes del tronco tibioperoneo en la zona proximal del borde lateral de la pierna. En el caso de las perforantes dependientes de las arterias peronea y tibial posterior, en nuestro estudio hemos encontrado que éstas se distribuyen en todos los tercios, aunque en ambos casos salen con mayor prevalencia en el tercio medio de la pierna. Estos datos coincidirían con los encontrados en estudios previos de disección anatómica como los de Schaverien[91], Hung [48] o Heitman [97], los cuales concluyen que las perforantes dependientes de la arteria peronea se distribuyen principalmente en el tercio medio de la pierna. En relación a las perforantes dependientes de la arteria tibial posterior, los autores consultados indican que se localizan de forma similar en los tres tercios de la pierna, aunque se concentran fundamentalmente en los 2/4 centrales[16,49,93]. Por lo tanto, en lo que se refiere a la

distribución más habitual de las perforantes en la pierna, hemos encontrado resultados muy similares a los ya descritos en la literatura previa.

Según se expone en la clasificación de Nakajima, el tipo de perforante está en relación con el trayecto de la misma desde que sale de su vaso principal hasta que llega a la piel. Los estudios publicados hacen referencia a las perforantes septocutáneas, musculocutáneas, y en algunos casos a las perforantes cutáneas directas. Estas perforantes corresponderían respectivamente a los tipos E, D y C de la clasificación de Nakajima, pero en ninguno de los casos corresponden a perforantes con posibilidad de aplicación quimérica. Yoshimura [17] indica en su trabajo realizado en cadáver sobre perforantes dependientes de la arteria peronea, que el 71% de las mismas son músculocutáneas. Los estudios realizados por Hung [49], también en cadáver, muestran que las perforantes dependientes de la arteria tibial posterior son musculocutáneas en un 58,2% y cutáneas directas en el resto de los casos. Los estudios de Cho et al[100] indican que las perforantes musculocutáneas se concentran entre los 5 y 19 cm de la cabeza de peroné mientras que distalmente suelen ser septocutáneas.

Nuestro estudio iba dirigido a identificar las perforantes con aplicaciones quiméricas, que son aquellas que aportan vascularización independiente a diferentes tejidos. De tal modo que estas perforantes nos sirvan para obtener piel y músculo con movilidad individual. Según la clasificación de Nakajima, el tipo de perforante que nosotros buscamos correspondería al tipo A.

Este tipo de perforante, el tipo A, ha sido descrita con anterioridad por autores como Cavadas[102], Thione [103] o Kim [104], en sus estudios de disección anatómica. Ellos indican que existen perforantes con aplicaciones quiméricas dependientes de las arterias surales medial y lateral que podrían ser utilizadas para el diseño de colgajos quiméricos. Autores como Kao [105], Xie [106] o He [107] han descrito la utilización de colgajos quiméricos libres dependientes de las arterias surales medial y lateral, para reconstrucción de cabeza y cuello. Zheng [108] publica la utilización de estos colgajos libres para cobertura y reconstrucción de defectos en la mano, y Hallock [109] por su parte ha publicado la utilización del colgajo quimérico de perforante de sural medial y lateral para cobertura local de defectos en rodilla.

Estas perforantes por tanto, sí corresponderían al tipo de perforante que nosotros buscamos, pero las arterias surales emergen mas proximales a la salida del tronco tibioperoneo. Por esta razón estos troncos vasculares no han sido incluidos en nuestro estudio.

También es cierto que existe un colgajo quimérico en la pierna ampliamente estudiado y empleado en la clínica diaria. Es el colgajo de peroné, descrito por Taylor [111] en 1975 y utilizado por primera vez como colgajo libre para reconstrucción de defectos mandibulares por Hidalgo et al [110] en 1989. Este colgajo de hueso peroné con isla cutánea es uno de los colgajos más utilizados en reconstrucción de cabeza y cuello. En este caso se trata de un colgajo basado en perforantes de la arteria peronea que aporta hueso y piel con movilidad individual. Sin embargo, como ya hemos comentado anteriormente, el objetivo de nuestro estudio era buscar perforantes con ramas musculares y cutáneas.

Respecto a este tema, los estudios previos que describen específicamente las perforantes con ramas musculares y cutáneas (tipo A) en la pierna, sólo hacen referencia a las que dependen de las arterias surales medial y lateral. Por esta razón nuestro objetivo se ha centrado en localizar aquellas que dependen del eje tibioperoneo, es decir, a aquellas perforantes cuya fuente vascular es el tronco tibioperoneo, la arteria peronea o la arteria tibial posterior.

En las piezas estudiadas hemos identificado un total de 61 perforantes con aplicaciones quiméricas dependientes del eje tibioperoneo. Estas perforantes se localizan fundamentalmente en los tercios proximal y medio de la pierna, distribuyéndose de forma similar en ambos bordes de la misma.

Hemos comprobado que estas perforantes proceden fundamentalmente de la arteria tibial posterior.

Es difícil establecer comparaciones por dos razones. En primer lugar muchos de los autores de estos estudios no se ponen de acuerdo acerca de las referencias anatómicas utilizadas para realizar las mediciones. Esto es debido a que no existen unas reglas claras que definan cuáles deben ser las referencias a tener en cuenta. Nosotros hemos considerado que para seguir un orden anatómico las mediciones deben realizarse de proximal a distal. Al tratarse de un estudio de la pierna hemos tomado como referencia proximal una línea que cruza la meseta tibial en el plano axial, y como referencias distales los maleolos peroneo y tibial. Consideramos que de esta manera seguimos un orden sencillo, lógico y fácilmente reproducible en la práctica clínica. En segundo lugar, la mayoría de autores hablan de las perforantes de manera global ya que incluyen todas las perforantes encontradas en la pierna. Nosotros sólo hemos tenido en cuenta aquellas perforantes con ramas musculares y cutáneas independientes que pueden tener una aplicación clínica para el diseño de colgajos quiméricos en la pierna.

No obstante, aunque en nuestro trabajo sólo hemos tenido en cuenta las perforantes tipo A, estamos de acuerdo con los patrones de localización planteados en otros estudios. Nosotros hemos comprobado que, de manera significativa, las perforantes dependientes tanto del tronco tibioperoneo como de la arteria peronea emergen siempre por el borde lateral de la pierna. En el caso de las dependientes del tronco tibioperoneo las encontraremos entre los 6 y los 6,62cm de la meseta tibial (fig 39). Como comentábamos previamente, Lykoudis concluye en su estudio que el vaso predominante en la región proximal del borde lateral de la pierna es el tronco tibioperoneo.

En el caso de las perforantes dependientes de la arteria peronea hemos comprobado que emergen entre los 16,33 y 22,66 cm de la meseta tibial (Fig 49). En estudios previos sobre vascularización de la cara lateral de la pierna, Beppu et al[99] indican que la primera perforante sale entre los 6,9 y los 16 cm de la cabeza del peroné y la última entre los 17 y los 32,5cm. Yoshimura et al[17] encuentran que las perforantes de la arteria peronea se distribuyen entre los 6 y 30 cm de la cabeza del peroné ó Cho et al[100] entre los 5 y 31 cm con mayor número de las mismas a los 15 y 25 cm. Schaverien [95] en su estudio sitúa el mayor número de perforantes procedentes de la arteria peronea entre los 13 y 18 cm medidos desde el maleolo peroneo, lo que equivaldría aproximadamente al tercio medio de pierna.

En relación a las perforantes dependientes de la arteria tibial posterior, en nuestro estudio hemos observado que salen prioritariamente por el borde medial de la pierna entre los 14,81 y los 19,65 cm de la meseta tibial (Fig 61). Los estudios previos localizan la mayoría de perforantes dependientes de la tibial posterior en los 2/4 mediales de la pierna, lo cual coincidiría con nuestros datos. Koshima et al[16] las sitúan a 10,6 ± 2,6 cm del maleolo tibial, Hung et al[49] a 18,6 ± 4,5 cm y Satoh et al[101] entre los 5 y 19 cm del maleolo tibial.

Por tanto, y a pesar de que las perforantes que nosotros estudiamos no habían sido previamente localizadas en otras publicaciones, podemos decir que el patrón de distribución es muy similar al que seguirían si hablásemos de perforantes en general.

Cuando valoramos una perforante con aplicaciones quiméricas es importante conocer la longitud de cada una de sus ramas y además la longitud de pedículo común hasta su fuente vascular principal. Esto nos permite, hablando en términos de utilidad y aplicación clínica, hacernos una idea de la "calidad" de la perforante. Cuanto más largas sean las perforantes globalmente, mayor será su rango de movimiento a la hora de

movilizar colgajos. Además, si quisiéramos usarlas para colgajos libres, la mayor longitud de la perforante condiciona una mayor longitud del pedículo y, por tanto, mayores opciones de aplicación. En nuestro estudio hemos observado que las perforantes más largas eran las que emergían por el borde lateral de la pierna. El tronco común es significativamente más largo en las perforantes del borde lateral de la pierna y de igual forma aunque no sea extrapolable a la población, existe una tendencia de las perforantes del borde lateral a tener tanto su rama muscular como de piel de mayor longitud. Estos datos coinciden con los estudios de Schaverien [94], Hung [49] y Yoshimura [17], donde establecen que las perforantes de la arteria peronea y que por tanto emergen por el borde lateral de la pierna, son las más largas. Además afirman que las perforantes más largas son las que están localizadas en la zona más proximal.

Nosotros hemos buscado perforantes que nos permitan realizar una cobertura con una isla cutánea y una porción muscular que tengan vascularización propia e independiente. A la hora de sacrificar una parte del músculo para realizar una cobertura es preferible usar músculos que vayan a producir menor morbilidad en la funcionalidad de la pierna. Tanto el músculo sóleo como los gemelos funcionan como un conjunto y por tanto usar una parte de cualquiera de ellos es siempre mejor que sacrificar otros.

En nuestro estudio hemos comprobado que el sóleo es el músculo que recibe más vasos por ambos lados de la pierna, y las perforantes con aplicaciones quiméricas que hemos encontrado presentan ramas musculares a sóleo o gemelos en el 83,7% de los casos (Fig 73).

Con respecto a la isla cutánea que utilizamos en los colgajos locales de la pierna, es importante tener en cuenta ciertos aspectos. En esta zona del cuerpo la mayoría de personas presenta una piel poco distensible y con poco excedente graso. Estos datos hacen mas complicado el cierre directo de heridas. Además existen zonas de piel especialmente finas y muy cercanas a estructuras óseas, como es el caso del área pretibial, que las convierte en zonas más vulnerables.

A la hora de elegir el área que usaremos como isla cutánea de nuestro colgajo es preferible por tanto evitar estas zonas.

En nuestro estudio el área cutánea que vasculariza cada perforante corresponde a la cara lateral del tercio proximal en el caso de perforantes dependientes del tronco tibioperoneo, a la cara lateral del tercio medio de la pierna en el caso de las perforantes dependientes de la arteria peronea, y a la cara medial del tercio medio de la pierna en el caso de perforantes dependientes de la arteria tibial posterior. En todos los casos

corresponden a áreas de piel menos vulnerables que la zona pretibial y por tanto más seguras a la hora de diseñar colgajos locales en la pierna.

Otro de los objetivos de nuestro estudio era comprobar si existía alguna perforante con aplicaciones quiméricas constante. Dado que la longitud de las piernas no era igual en todas las piezas, la tibia oscilaban entre 36 y 40 cm y el peroné entre 37 y 41cm, decidimos hacer el análisis por tercios. Esto quiere decir que, desde el punto de vista de localización de las perforantes, éstas han sido agrupadas y analizadas estadísticamente según se localizaran en el tercio proximal, medio, o distal de la pierna. Estas perforantes han sido estudiadas como grupo y no se han evaluado de manera independiente.

No obstante sí hemos podido comprobar en nuestra muestra que en el 92,3% de las piezas existe una perforante con aplicaciones quiméricas en el borde lateral del tercio proximal de la pierna, entre los 6 y 7 cm de la meseta tibial. Asimismo sabemos que esta perforante depende en el 91,6% de los casos del tronco tibioperoneo y en el 8,3% de la arteria tibial posterior y; que en el 88,8% de los casos su rama muscular va a sóleo o gemelos. La longitud media de la perforante hasta que se divide en sus dos ramas es de 2,42 cm, la longitud media de su rama de piel es de 3,58 cm y la de su rama muscular de 1,7cm.

Por tanto, sí hemos podido localizar una perforante constante en nuestra muestra que presenta unas características muy adecuadas para su uso en el diseño de colgajos quiméricos. Dada su localización y longitud de sus ramas, podría ser una buena opción quirúrgica para cobertura local de defectos en rodilla.

Para concluir debemos recordar que en nuestra profesión nos enfrentamos diariamente a casos muy diversos. La complejidad del defecto así como las condiciones generales del paciente, los recursos hospitalarios y por supuesto la habilidad y experiencia quirúrgica del cirujano, nos impulsarán en la toma de decisiones. Es por ello que ampliar el abanico de posibilidades quirúrgicas es siempre enriquecedor. Con nuestro trabajo hemos comprobado que existen perforantes con ramas musculares y cutáneas en la pierna y que pueden ser utilizadas para el diseño de colgajos quiméricos. Ahora sabemos que existen tres zonas específicas en la pierna de localización más frecuente de estas perforantes, y cuáles van a ser sus características principales.

El diseño de colgajos quiméricos basados en estas perforantes supone una alternativa quirúrgica más para el cirujano. La información que aporta este estudio facilita la localización de estas perforantes en la práctica clínica. Estos colgajos pueden ser

utilizados para cobertura local de defectos en la pierna o bien como colgajo libre para reconstrucción de otras áreas del cuerpo.

CONCLUSIONES

Conclusiones

1. Se han identificado perforantes con aplicaciones quiméricas en la pierna.

2. Las perforantes con aplicaciones quiméricas localizadas proceden fundamentalmente de la arteria tibial posterior.

3. Las perforantes con aplicaciones quiméricas procedentes del tronco tibioperoneo emergen siempre por el borde lateral de la pierna y se localizan en el tercio proximal. Las perforantes dependientes de la arteria peronea emergen siempre por el borde lateral de la pierna y fundamentalmente se localizan en el tercio medio. Las perforantes dependientes de la arteria tibial posterior emergen prioritariamente por el borde medial de la pierna y se concentran en el tercio medio de la misma.

4. Existe una perforante con aplicaciones quiméricas constante en el tercio proximal del borde lateral de la pierna.

.

REFERENCIAS

Referencias bilbiográficas

1.- Diccionario LID Cirugía Plástica, Estética y Reparadora. 1ª ed. Madrid: LID Editorial Empresarial; 2009. Colgajo; p.64

2.- Bakamjian VY. Total reconstruction of pharynx with medially based deltopectoral skin flap. N Y State J Med. 1968 Nov 1;68(21):2771-8.

3.- McGregor IA, Jackson IT. The groin flap. Br J Plast Surg. 1972 Jan;25(1):3-16.

4.- Smith PJ, Foley B, McGregor IA, Jackson IT. The anatomical basis of the groin flap. Plast Reconstr Surg. 1972 Jan;49(1):41-7.

5.- Mathes SJ, Nahai F. Clinical applications for muscle, musculocutaneous flaps. 1ªed. St. Louis, Missouri: CV Mosby,1982.

6.- Mathes SJ, Nahai F. General principles. Reconstructive surgery: Principles, anatomy & technique. 1ªed. New York: Quality Medical Publishing and Churchill Livingston, 1997:3–253

7.- Orticochea M. The musculo-cutaneous flap method: an immediate and heroic substitute for the method of delay. Br J Plast Surg. 1972 Apr;25(2):106-10.

8.- Pontén B. The fasciocutaneous flap: its use in soft tissue defects of the lower leg. Br J Plast Surg. 1981 Apr;34(2):215-20.

9.- Diccionario LID Cirugía Plástica, Estética y Reparadora. 1ª ed. Madrid: LID Editorial Empresarial; 2009. Colgajo fasciocutáneo; p.71

10.- Cormack GC, Lamberty BGH. The arterial anatomy of skin flaps. Edinburgh: Churchill Livingstone, 1986.

11.- Nakajima H., Fujino T., Adachi Sh. 1986. A New Concept of Vascular Suply to the Skin and Clasification of Skin Flaps According to Their Vascularization. Ann Plast Surg. 16: 1-17.

12. Morrison WA, Shen TY. Anterior tibial artery flap: anatomy and case report. Br J Plast Surg. 1987 May;40(3):230-5.

13.- Koshima I, Soeda S. Inferior epigastric artery skin flaps without rectus abdominis muscle. Br J Plast Surg. 1989 Nov;42(6):645-8.

14.- Kroll SS, Rosenfield L. Perforator-based flaps for low posterior midline defects. Plast Reconstr Surg. 1988 Apr;81(4):561-6.

15.- Song YG, Chen GZ, Song YL. The free thigh flap: a new free flap concept based on the septocutaneous artery. Br J Plast Surg. 1984 Apr;37(2):149-59.

16. Koshima I, Moriguchi T, Ohta S, Hamanaka T, Inoue T, Ikeda A. The vasculature and clinical application of the posterior tibial perforator-based flap. Plast Reconstr Surg. 1992 Oct;90(4):643-9.

17. Yoshimura M, Shimada T, Hosokawa M. The vasculature of the peroneal tissue transfer. Plast Reconstr Surg. 1990 Jun;85(6):917-21.

18. Taylor GI, Palmer JH. The vascular territories (angiosomes) of the body: experimental study and clinical applications. Br J Plast Surg. 1987 Mar;40(2):113-41.

19. Taylor GI, Pan WR. Angiosomes of the leg: anatomic study and clinical implications. Plast Reconstr Surg. 1998 Sep;102(3):599-616

20. Manchot C. The cutaneous arteries of the human body. Translated by Ristic J, Morain WD. New York: Springer-Verlag; 1983.

21. Salmon M. Arteres de la Peau. Paris: Masson; 1936.

22. Salmon M. Arteries of the skin. Translated from the French. Taylor GI, Tempest M. London: Churchill Livingstone; 1988.

23. Saint-Cyr M, Wong C, Schaverien M, Mojallal A, Rohrich RJ. The perforasome theory: vascular anatomy and clinical implications. Plast Reconstr Surg. 2009 Nov;124(5):1529-44.

24. Diccionario LID Cirugía Plástica, Estética y Reparadora. 1ª ed. Madrid: LID Editorial Empresarial; 2009. Colgajo de perforante; p.69

25. Geddes CR, Morris SF, Neligan PC. Perforator flaps: evolution, classification, and applications. Ann Plast Surg. 2003 Jan;50(1):90-9.

26. Blondeel PN, Van Landuyt KH, Monstrey SJ, Hamdi M, Matton GE, Allen RJ, Dupin C, Feller AM, Koshima I, Kostakoglu N, Wei FC. The "Gent" consensus on perforator flap terminology: preliminary definitions. Plast Reconstr Surg. 2003 Oct;112(5):1378-83

27. Angrigiani C, Grilli D, Siebert J. Latissimus dorsi musculocutaneous flap without muscle. Plast Reconstr Surg. 1995 Dec;96(7):1608-14.

28. Schoeller T, Huemer GM, Shafighi M, Gurunluoglu R, Wechselberger G, Piza-Katzer H. Free anteromedial thigh flap: clinical application and review of literature. Microsurgery. 2004;24(1):43-8.

29. Koshima I, Nanba Y, Tsutsui T, Takahashi Y, Urushibara K, Inagawa K, Hamasaki T, Moriguchi T. Superficial circumflex iliac artery perforator flap for reconstruction of limb defects. Plast Reconstr Surg. 2004 Jan;113(1):233-40.

30. Allen RJ, Haddock NT, Ahn CY, Sadeghi A. Breast reconstruction with the profunda artery perforator flap. Plast Reconstr Surg. 2012 Jan;129(1):16e-23e.

31. Koshima I, Moriguchi T, Soeda S, Kawata S, Ohta S, Ikeda A. The gluteal perforator-based flap for repair of sacral pressure sores. Plast Reconstr Surg. 1993 Apr;91(4):678-83.

32. Le-Quang C. [Secondary microsurgical reconstruction of the breast and free inferior gluteal flap]. Ann Chir Plast Esthet. 1992 Dec;37(6):723-41. French.

33. Morain W, Hallock G, Neligan P. Internal Mammary Artery Perforator Flap. En: Blondeel PN, Morris SF, Hallock GG, Neligan PC. Perforator Flaps: Anatomy, Technique and Clinical Applications. Vol 2. 1ªed. St. Louis, Missouri: Quality Medical Publishing; 2008; 429–441.

34. Song YG, Chen GZ, Song YL. The free thigh flap: a new free flap concept based on the septocutaneous artery. Br J Plast Surg. 1984 Apr;37(2):149-59.

35. Koshima I, Urushibara K, Inagawa K, Moriguchi T. Free tensor fasciae latae perforator flap for the reconstruction of defects in the extremities. Plast Reconstr Surg. 2001 Jun;107(7):1759-65.

36. Hallock GG, Sano K. The medial sural MEDIAL GASTROCNEMIUS perforator free flap: an 'ideal' prone position skin flap. Ann Plast Surg. 2004 Feb;52(2):184-7.

37. Blondeel PN, Boeckx WD. Refinements in free flap breast reconstruction: the free bilateral deep inferior epigastric perforator flap anastomosed to the internal mammary artery. Br J Plast Surg. 1994 Oct;47(7):495-501.

38. Hung LK, Lao J, Ho PC. Free posterior tibial perforator flap: anatomy and a report of 6 cases. Microsurgery. 1996;17(9):503-11.

39. Sauerbier M, Unglaub F. Perforator flaps in the upper extremity. Clin Plast Surg. 2010 Oct;37(4):667-76

40. Venkataramakrishnan V, Mohan D, Villafane O. Perforator based V-Y advancement flaps in the leg. Br J Plast Surg. 1998 Sep;51(6):431-5.

41. Niranjan NS, Price RD, Govilkar P. Fascial feeder and perforator-based V-Y advancement flaps in the reconstruction of lower limb defects. Br J Plast Surg. 2000 Dec;53(8):679-89.

42. Hallock GG. The propeller flap version of the adductor muscle perforator flap for coverage of ischial or trochanteric pressure sores. Ann Plast Surg. 2006 May;56(5):540-2.

43. Teo, TC. Perforator local flaps in lower limb reconstruction. Cir. Plas. Iberolatinoam. 2006. 32 (4): 287-292

44. Hallock GG. Further clarification of the nomenclature for compound flaps. Plast Reconstr Surg. 2006 Jun;117(7):151e-160e.

45. Hallock GG. The complete nomenclature for combined perforator flaps. Plast Reconstr Surg. 2011 Apr;127(4):1720-9.
46. Huang WC, Chen HC, Wei FC, Cheng MH, Schnur DP. Chimeric flap in clinical use. Clin Plast Surg. 2003 Jul;30(3):457-67.

47. Schünke M, Schulte E, Schumacher U. Prometheus, texto y atlas de anatomía. Vol 1. 1ªed. Buenos Aires; Madrid: Medica Panamericana; 2008, 462-509

48. Wolf KD. Peroneal Artery Perforator Flap. En: Blondeel P, editor. Perforator flaps: Anatomy, Technique, and Clinical Applications. Vol 2. 1ª ed. St. Louis, Missouri: Quality Medical Publishing; 2006; 707-717

49. Hung LK, Zhao X. Posterior Tibial Artery Perforator Flap. En: Blondeel P, editor. Perforator flaps: Anatomy, Technique, and Clinical Applications.Vol 2. 1ª ed. St. Louis, Missouri: Quality Medical Publishing; 2006; 689-705

50. Masia J, Moscatiello F, Pons G, Fernandez M, Lopez S, Serret P. Our experience in lower limb reconstruction with perforator flaps. Ann Plast Surg 2007 May;58(5):507-12

51. Fitoussi F, Bajer B, Bégué T, Penneçot GF, Masquelet AC. The medial saphenous hetero (cross leg) flap in coverage of soft tissue defects of the leg and foot. Rec Chir Orthop Reparatrice Appar Mot 2002; 88(7): 663-8.

52. Boopalan PR, Nithyananth M, Titus VT, Cherian VM, Jepegnanam TS. Experience of using local flaps to cover open lower limb injuries at an Indian trauma center. J Emerg Trauma Shock 2011; 4(3): 325-9.

53. Tobin GR. Hemisoleus and reversed hemisoleus flaps. Plast Reconstr Surg 1985; 76: 87-96.

54. Arnold P, Mixter R. Making the most of the gastrocnemius muscles. Plast Reconstr Surg 1983; 2: 38-4.

55. Pu LL. Soft-tissue coverage of an extensive mid-tibial wound with the combined medial gastrocnemius and medial hemisoleus muscle flaps: the role of local muscle flaps revisited. J Plast Reconstr Aesthet Surg 2010; 63(8): e605-10.

56. Pu LL. Further experience with the medial hemisoleus muscle flap for soft-tissue coverage of a tibial wound in the distal third of the leg. J Plast Reconstr Aesthet Surg 2008; 121(6): 2024-8.

57. Akhtar S, Hameed A. Versatility of the sural fasciocutaneous flap in the coverage of lower third leg and hind foot defects. J Plast Reconstr Aesthet Surg 2006; 59(8): 839-45.

58. Mileto D, Cotrufo S, Cuccia G, Delia G, Risitano G, Colonna MR, d'Alcontres FS. The distally based sural flap for lower leg reconstruction: versatility in patients with associated morbidity. Ann Ital Chir. 2007 Jul-Aug;78(4):323-7.

59. Rudig LL, Gercek E, Hessmann MH, Müller LP.The distally based sural neurocutaneous island flap for coverage of soft-tissue defects on the distal lower leg, ankle and heel. Oper Orthop Traumatol 2008; 20(3): 252-61.

60. Chang SM, Li XH, Gu YD. Distally based perforator sural flaps for foot and ankle reconstruction. World J Orthop. 2015 Apr 18;6(3):322-30.

61. Lee YH, Rah SK, Choi SJ, Chung MS, Baek GH. Distally based lateral supramalleolar adipofascial flap for reconstruction of the dorsum of the foot and ankle. Plast Reconstr Surg 2004; 114(6): 1478-85.

62. Morris ST, Neligan PC, Taylor GI. Free style local perforator flaps. En: Blondeel PN, Morris SF, Hallock GG, Neligan PC. Perforator Flaps: Anatomy, Technique and Clinical Applications. Vol 2. 1ªed. St. Louis, Missouri: Quality Medical Publishing; 2006:947–961

63. Gir P, Cheng A, Oni G, Mojallal A, Saint-Cyr M. Pedicled- perforator (propeller) flaps in lower extremity defects: a systematic review. J Reconstr Microsurg 2012; 28(9): 595-601.

64. Rad AN, Singh NK, Rosson GD. Peroneal artery perforator-based propeller flap reconstruction of the lateral distal lower extremity after tumor extirpation: case report and literature review. Microsurgery 2008; 28(8): 663-70.

65. Koshima I, Nanba Y, Tsutsui T, Takahashi Y, Itoh S. Perforator flaps in lower extremity reconstruction. Handchir Mikrochir Plast Chir. 2002 Jul;34(4):251-6.

66. Jakubietz RG, Jakubietz MG, Gruenert JG, Kloss DF. The 180- degree perforator-based propeller flap for soft tissue coverage of the distal, lower extremity: a new method to achieve reliable coverage of the distal lower extremity with a local, fasciocutaneous perforator flap. Ann Plast Surg 2007; 59(6): 667-71.

67. Kilinc H, Bilen BT, Arslan A. A novel flap to repair medial and lateral malleolar defects: anterior tibial artery perforator-based adipofascial flap. Ann Plast Surg 2006; 575(4): 396-401.

68. Hallock GG. Lower extremity muscle perforator flaps for lower extremity reconstruction. Plast Reconstr Surg 2004;114:1123-30.

69. Kang MJ, Chung CH, Chang YJ, Kim KH. Reconstruction of the lower extremity using free flaps. Arch Plast Surg 2013; 40(5): 575-83

70. Mastroianni M, Leto Barone AA, Shanmugarajah K, Leonard DA, Di Rosa L, Feingold RS, Israeli R, Cetrulo CL Jr. Lower extremity soft tissue defect reconstruction with the serratus anterior flap. Microsurgery. 2014 Mar;34(3):183-7.

71. Nyame TT, Holzer PW, Helm DL, Maman DY, Winograd JM, Cetrulo CL Jr. SPLIT rectus abdominis myocutaneous double free flap for extremity reconstruction. Microsurgery. 2014 Jan;34(1):54-7.

72. Koshima I, Kawada S, Etoh H, Kawamura S, Moriguchi T, Sonoh H. Flow-through anterior thigh flaps for one-stage reconstruction of soft-tissue defects and revascularization of ischemic extremities. Plast Reconstr Surg. 1995 Feb;95(2):252-60.

73. Koshima I, Saisho H, Kawada S, Hamanaka T, Umeda N, Moriguchi T. Flow-through thin latissimus dorsi perforator flap for repair of soft-tissue defects in the legs. Plast Reconstr Surg. 1999 Apr;103(5):1483-90.

74. Kim JT, Koo BS, Kim SK. The thin latissimus dorsi perfo- rator-based free flap for resurfacing. Plast Reconstr Surg 2001;107:374-82.

75. Karşıdağ S, Akçal A, Turgut G, Uğurlu K, Baş L. Lower extremity soft tissue reconstruction with free flap based on subscapular artery. Acta Orthop Traumatol Turc. 2011;45(2):100-8.

76. Sauerbier M, Erdmann D, Brüner S, Pelzer M, Menke H, Germann G. Covering soft tissue defects and unstable scars over the Achilles tendon by free microsurgical flap-plasty. Chirurg 2000; 71(9): 1161-6.

77. Kim SW, Youn S, Kim JD, Kim JT, Hwang KT, Kim YH. Reconstruction of extensive lower limb defects with thoracodorsal axis chimeric flaps.. Arch Plast Surg Plast Reconstr Surg 2013; 132(2): 470-9.

78. Huang WC, Chen HC, Jain V, Kilda M, Lin YD, Cheng MH, Lin SH, Chen YC, Tsai FC, Wei FC. Reconstruction of through-and-through cheek defects involving the oral commissure, using chimeric flaps from the thigh lateral femoral circumflex system. Plast Reconstr Surg 2002 Feb;109(2):433-41

79. Koshima I, Yamamoto H, Hosoda M, Moriguchi T, Orita Y, Nagayama H. Free combined composite flaps using the lateral circumflex femoral system for repair of massive defects of the head and neck regions: an introduction to the chimeric flap principle. Plast Recosntr Surg 1993 Sep;92(3):411-20

80. Wei FC, Jain V, Celik N, Chen HC, Chuang DCC, Lin CH. Have we found an ideal soft-tissue flap? An experience with 672 anterolateral thigh flaps. Plast Reconstr Surg. 2002;109:2219–2226.

81. Lee YC, Chiu HY, Shieh SJ. The clinical application of anterolateral thigh flap. Plast Surg Int. 2011;2011:127353

82. Chiu WK, Lin WC, Chen SY, Tzeng WD, Liu SC, Lee TP, Chen SG. Computed tomography angiography imaging for the chimeric anterolateral thigh flap in reconstruction of full thickness buccal defect. ANZ J Surg. 2011 Mar;81(3):142-7.

83. Jiang C, Guo F, Li N, Huang P, Jian X, Munnee K. Tripaddled anterolateral thigh flap for simultaneous reconstruction of bilateral buccal defects alter buccal cancer ablation and severe oral submucous fibrosis release: a case report. Microsurgery. 2013 Nov;33(8):667-71.

84. Hallock GG. Chimeric gastronemius muscle and sural artery perforator local flap. Ann Plast Surg 2008;61:306-309.

85. Sano K, Hallock GG, Hamazaki M, Daicyo Y. The perforator-based conjoint (chimeric) medial sural MEDIAL GASTROCNEMIUS free flap. Ann Plast Surg. 2004;53:588–592.

86. Infante- Cossio P, Sicilia- Castro D, Garcia-Perla A, Gutierrez-Perez JL, Gomez Cia T. Chimeric lateral supramalleolar artery perforator fibula free flap in the reconstruction of composite head and neck defects. Plast Reconstr Surg 2014 Aug;134(2):329e-331e

87. Massarelli O, Gobbi R, Biglio A, Soma D, Tullio A. Chimeric lateral supramalleolar artery perforator fibula free flap in the reconstruction of composite head and neck defects. Plast Recosntr Surg 2014 Jan;133(1):130-6

88. Roan TL, Horng SY, Hsieh JH, Tai HC, Chien HF, Tang YB. New modified free chimeric fibular flap design for head and neck reconstruction. Head Neck 2013 Aug;35(8): E231-3

89. Kuo YR, Shih HS, Chen CC, Boca R, Hsu YC, SU CY, Jeng SF, Wei FC. Free fibula osteocutaneus flap with soleus muscle as a chimeric flap for reconstructing mandibular segmental defect after oral cancer ablation. Ann Plast Surg 2010 Jun;64(6):738-42

90. Daya M. Peroneal artery perforator chimeric flap: changing the perspective in free fibula flap use in complex oromandibular reconstruction. J Reconstr Microsurg 2008 Aug;24(6):413-8

90. Cormack GC, Lamberty BG. Fasciocutaneous vessels. Their distribution on the trunk and limbs, and their clinical appli- cation in tissue transfer. Anat Clin 1984;6:121-31.

91. Carriquiry C, Aparecida Costa M, Vasconez LO. An anatomic study of the septocutaneous vessels of the leg. Plast Reconstr Surg 1985; 76: 354-363

92. Lykoudis EG, Koutsouris M, Lykissas MG. Vascular Anatomy of the Integument of the lateral lower leg: An anatomical study focused on cutaneous perforators and their clinical importance. Plast. Reconstr. Surg 2011; 128:188.

93. Wu WC, Chang YP, So YC, Yip SF, Lam YL. The anatomic basis and clinical applications of flaps based on the posterior tibial vessels. Br J Plast Surg. 1993 Sep;46(6):470-9.

94. Koshima I, Sugiyama N, Ushio S, Fujitsu M. Anterior Tibial Artery Perforator Flaps. En: Blondeel P, editor. Perforator flaps: Anatomy, Technique, and Clinical Applications. Vol2. 1ª ed. St. Louis, Missouri: Quality Medical Publishing; 2006; 720-729

95. Schaverien M, Saint-Cyr M. Perforators of the lower leg: Analysis of perforator locations and clinical application for the pedicled perforator flaps. Plast. Reconstr. Surg.2008; 122:161.

96. John JR. Subfascial directionality of perforators of the distal lower extremity: an anatomic study regarding selection of perforators for 180-degree propeller flaps. Ann Plast Surg 2014; 72(2): 261-2.

97. Heitmann C, Khan FN, Levin LS. Vasculature of the peroneal artery. An anatomic study focused on the perforator vessels. J Reconstr Microsurg. 2003;19:157-162.

98. Hallock GG.Doppler sonography and color duplex imaging for planning a perforator flap. Clin Plast Surg. 2003;30:347–357.

99. Beppu M, Hanel DP, Johnston GH, Carmo JM, Tsai TM. The osteocutaneous fibula flap: an anatomic study. J Reconstr Microsurg 1992;8:215-223

100. Cho BC, Kim SY, Park JW, Baik BS. Blood supply to osteocutenous free fibula flap and peroneus longus musle: prospective anatomic study and clinical applications. Plast Recosntr Surg 2001;108:1963-1971

101. Satoh K, Sakai M, Hiromatsu N, Ahsumi N. Heel and foot reconstruction using reverse flow posterior tibial flap. Ann Plast Surg 1990; 24:318

102. Cavadas P.C., Sanz-Gimenez-Rico J.R., Gutierrez de la Camara A., et al. The medial sural artery perforator free flap. Plast Reconstr. Surg.2002; 108:1609.

103. Thione A, Valdatta L, Buoro M, Tuinder S, Mortarino C, Putz R. The medial sural artery perforators: anatomic basis for a surgical plan. Ann Plast Surg. 2004 Sep;53(3):250-5.

104. Kim H.H., Jeong J.H., Seul J.H., and Cho B.C. New design and identification of the medial sural perforator flap: An anatomical study and its clinical applications. Plast. Reconstr. Surg.2006; 117:1609.

105. Kao HK, Chang KP, Chen YA, Wei FC, Cheng MH. Anatomical basis and versatile application of the free medial sural perforator flap for head and neck reconstruction. Plast Reconstr Surg 2010 Apr;125(4):1135-45

106. Xie XT, Chai YM. Medial sural artery perforator flap. Ann Plast Surg. 2012 Jan;68(1):105-10

107. He Y, Jin SF, Zhang ZY, Feng SQ, Zhang CP, Zhang YX. A prospective study of medial sural artery perforator flap with computed tomographic angiography-aided design in tongue reconstruction. J Oral Maxillofac Surg 2014 Nov;72(11):2351-65

108. Zheng H, Liu J, Dai X, Schilling AF. Free conjoined or chimeric medial sural artery perforator flap for the reconstruction of multiple perforator local flap. J Plast Reconstr Aesthet Surg 2015 Apr;68(4):565-70

109. Hallock GG. The medial sural(MEDIAL GASTROCNEMIUS) perforator local flap. Ann Plast Surg. 2004 Nov;53(5):501-5.

110. Hidalgo DA. Titanium niniplate fixation in free flap mandible reconstruction. Ann Plast Surg 1989 Dec;23(6):498-507

111. Taylor GI, Miller GD, Ham FJ. The free vascularized bone graft. A clinical extension of microvascular techniques. Plast Reconstr Surg 1975 May; 55(5):533-44